



**ПРЕЗЕНТАЦИОННЫЕ МАТЕРИАЛЫ
СЕМИНАРА В РАМКАХ КОНКУРСА
«ЛУЧШИЙ ВЕТЕРИНАРНЫЙ ОРТОПЕД СЗФО»**



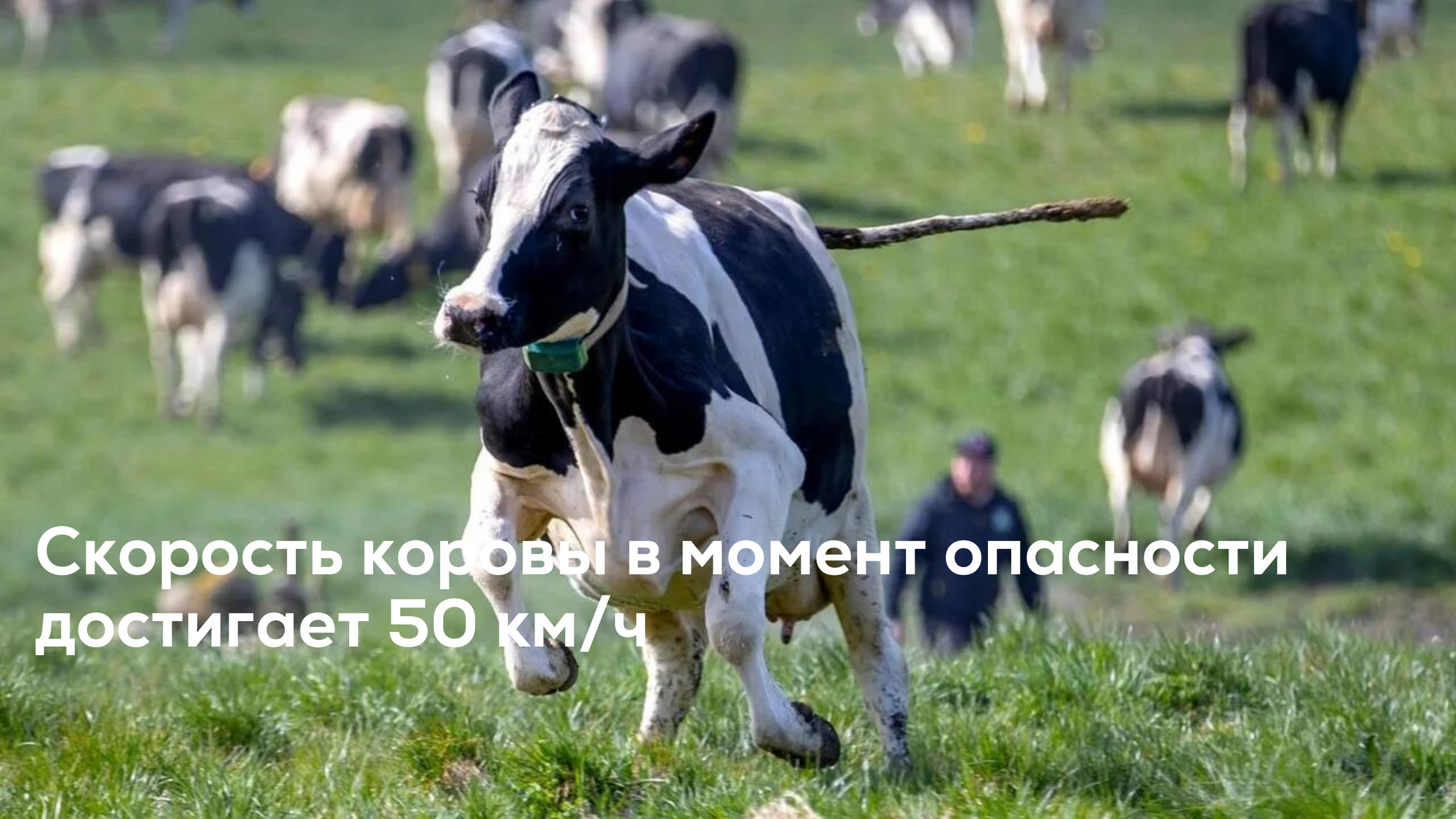АСТАРТА

Вологодская производственная
компания

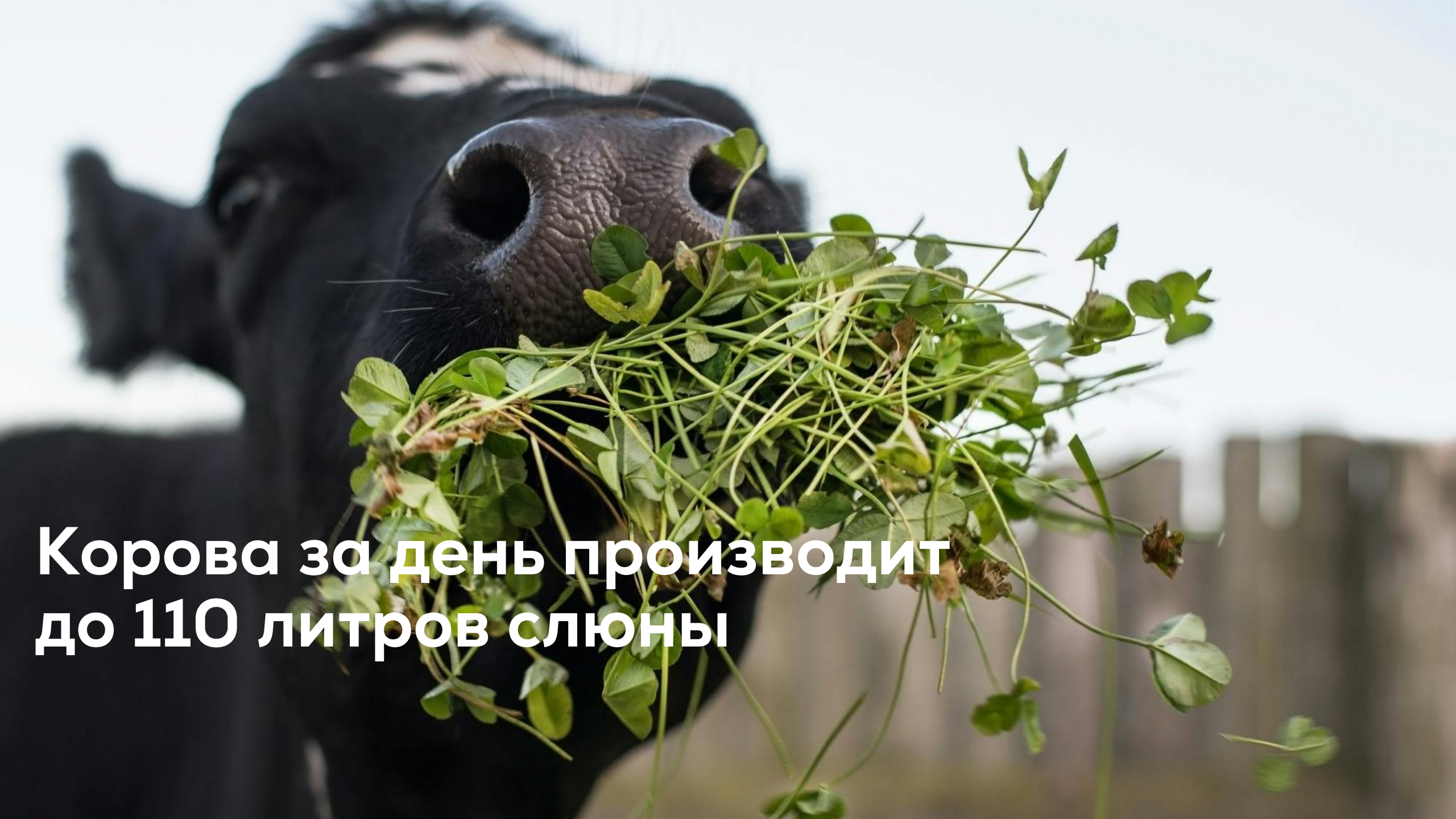
МОДЕРНИЗАЦИЯ ПРОЦЕССА ОБРЕЗКИ – ЗАЛОГ СОХРАНЕНИЯ КАДРОВ

Андрей Староверов

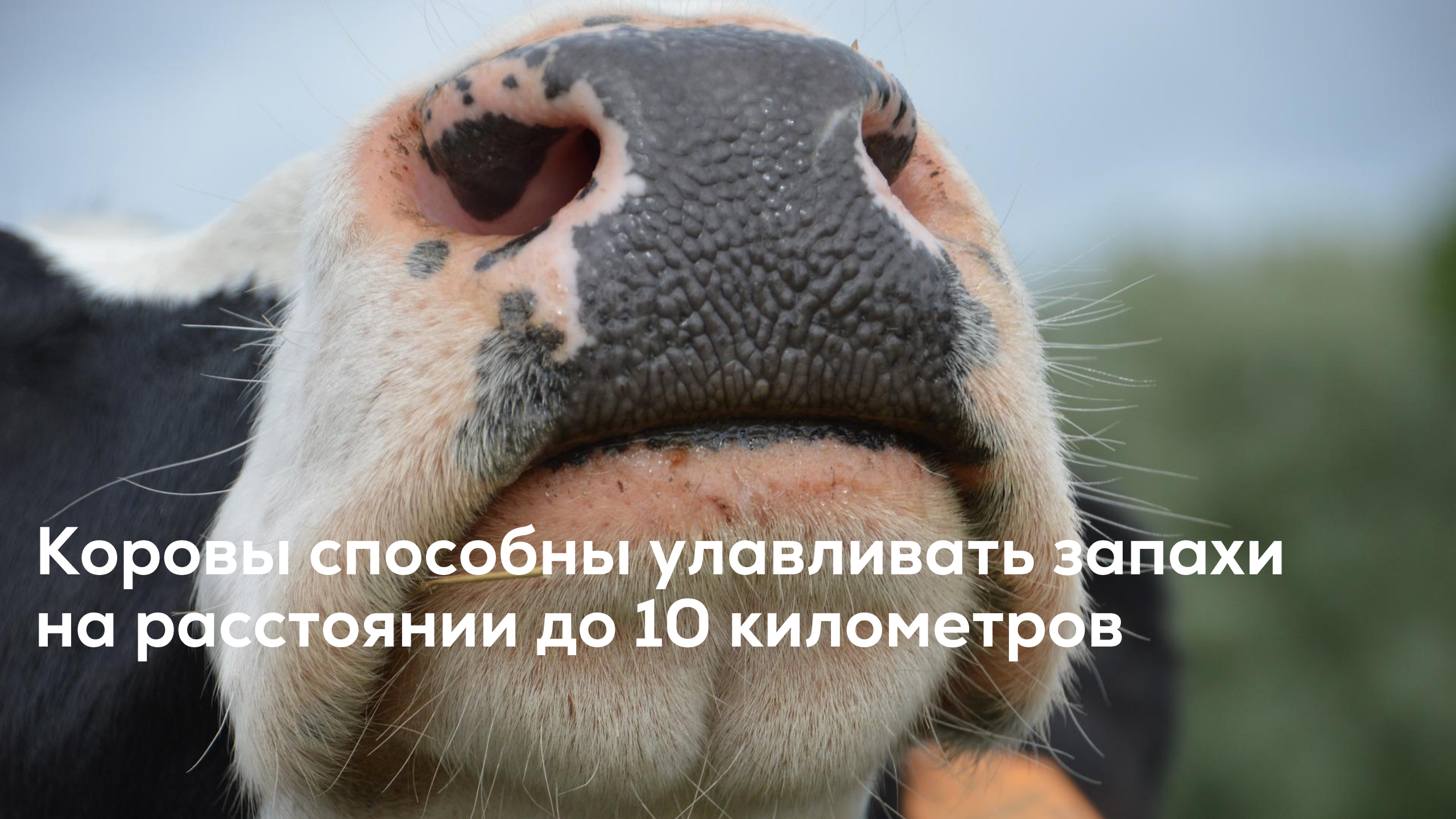
руководитель производства и гарантийно-сервисной службы




**Скорость коровы в момент опасности
достигает 50 км/ч**



**Корова за день производит
до 110 литров слюны**



**Коровы способны улавливать запахи
на расстоянии до 10 километров**



**8 из 10 ортопедов
покидают профессию
в первые 3 года!**

Компания «КопытРемСервис»

Миссия компании:

«Забота о копытах – ваша инвестиция в молочную продуктивность»


Виктор Назаров

основатель компании,
выпускник ВГМХА имени Н.В. Верещагина,
профессиональный ортопед

с **2008** года занимаемся
обрезкой копытец КРС

с **2017** года запустили собственное
производственное направление

в **2016** году выпустили
первый станок



О нас

Более 20 мобильных бригад

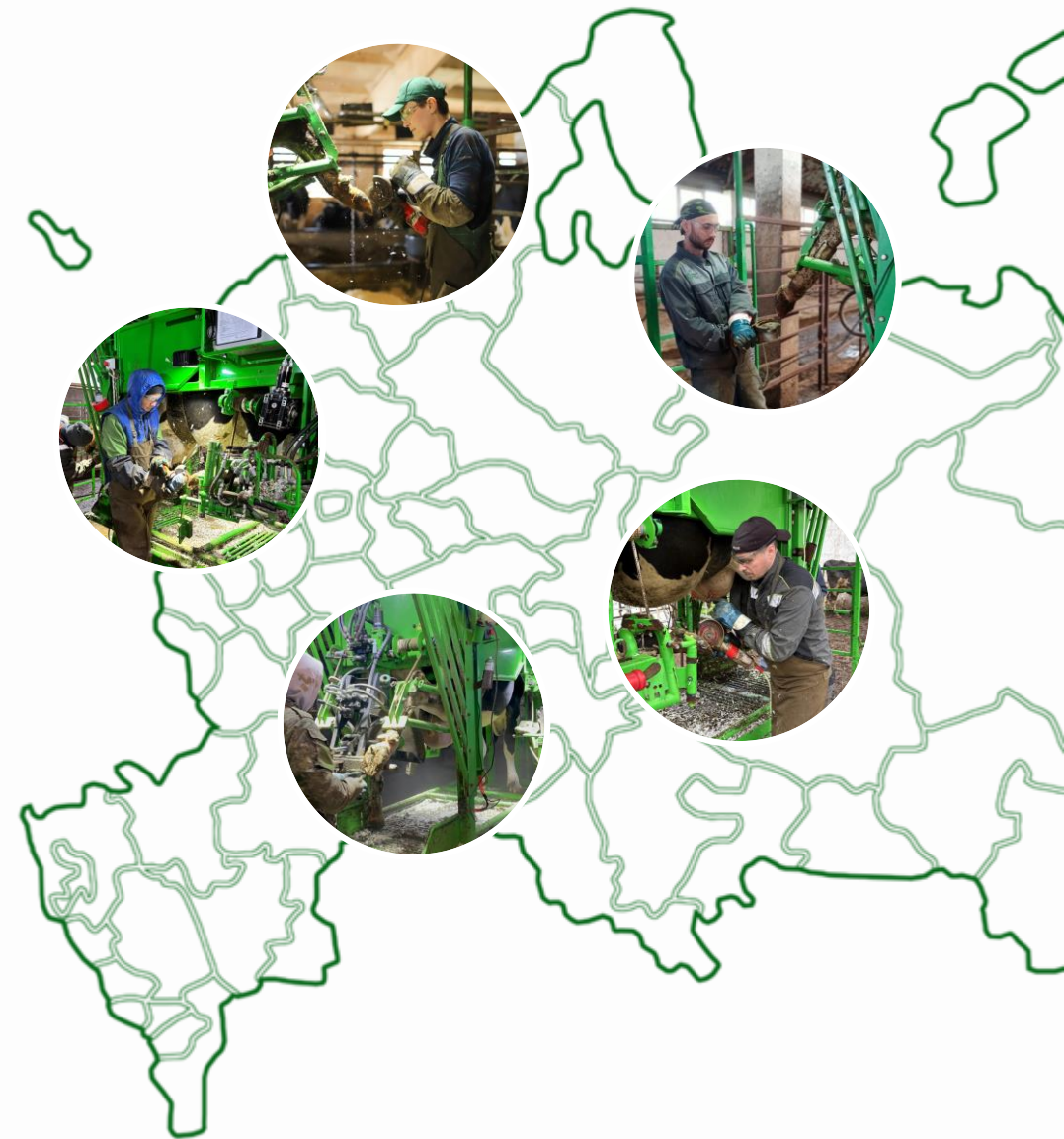Работаем более чем в 20 регионах России

Обрабатываем более 130 000 голов ежегодно

Собственный конструкторский отдел


Произвели 300 единиц оборудования за 3 года

Гарантийный отдел, на связи 24/7



7 видов станков для фиксации КРС

гидравлические



электро-
механические



механические



ветеринарные
боксы



A farrier wearing a blue cap and safety glasses is working on a horse's hoof. The hoof is held in a green metal vice. The farrier is using a power tool to trim the hoof, and there is a lot of dust or debris in the air. The background is dark and out of focus.

**Почему ортопеды –
это самые ценные
кадры?**

Сколько стоит обучить одного ортопеда?

- ✓ 6 месяцев обучения и наставничества
- ✓ Зарплата на весь период обучения для ученика и наставника
- ✓ Инструмент, спецодежда, расходники

500–700 тысяч рублей*

*стоимость указана без учёта стоимости станка, мотобуксировщика, УШМ и т.д.



АСТАРТА
Вологодская производственная
компания

1 миллион рублей*

*теряет компания, если специалист уходит через 1 год

Почему специалисты уходят?*

*Использованы данные ветеринарного направления и опроса наших клиентов сотрудниками отдела продаж

1. Медицинские причины

3 из 10 увольнений, средний стаж – 1-2 года

Проблема:

постоянное напряжение

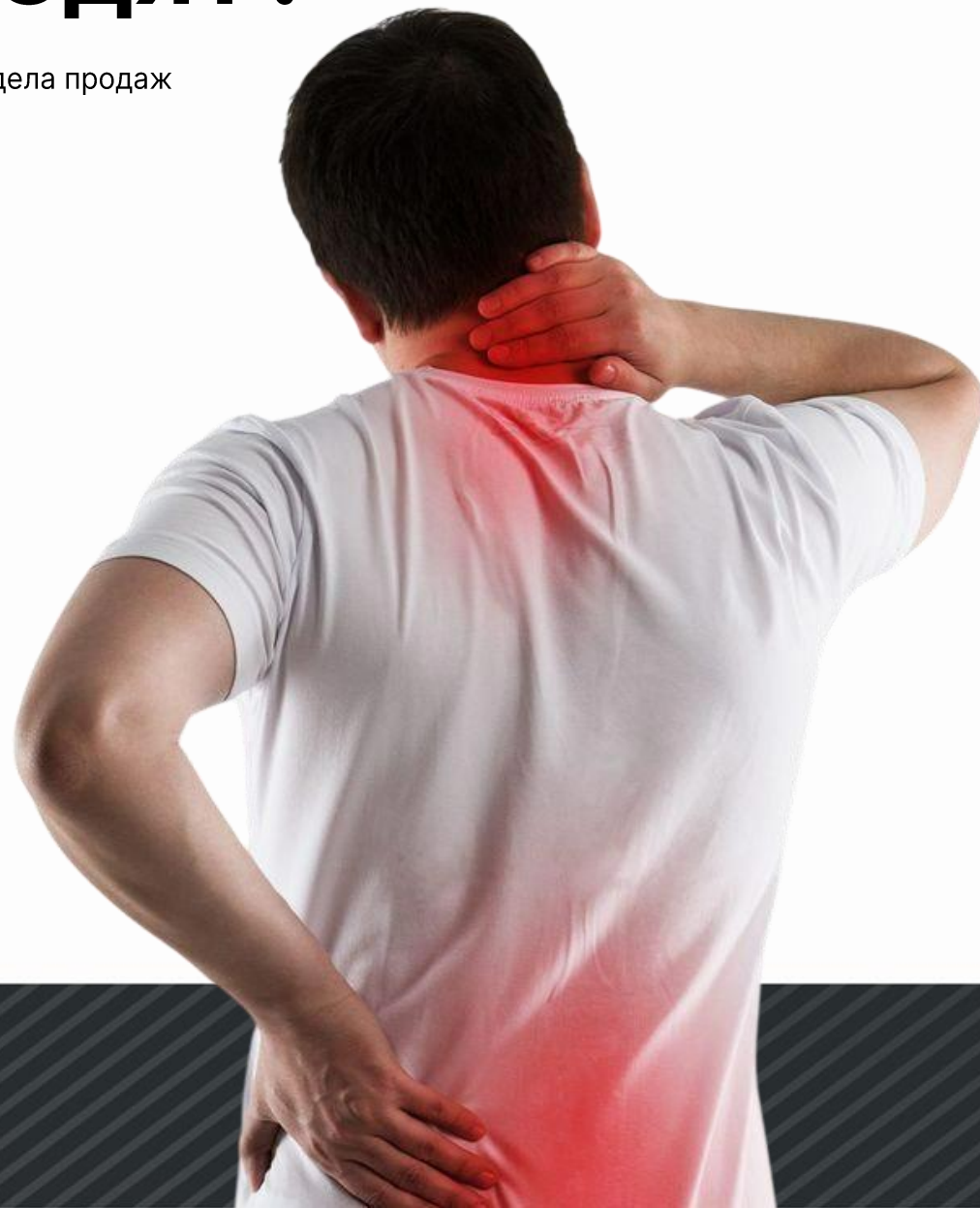неудобная поза

физически тяжёлая работа

хронические боли

травмы

подорванное здоровье



Почему специалисты уходят?*

*Использованы данные ветеринарного направления и опроса наших клиентов сотрудниками отдела продаж

2. Экономические причины

2 из 10 увольнений, средний стаж – 1 год

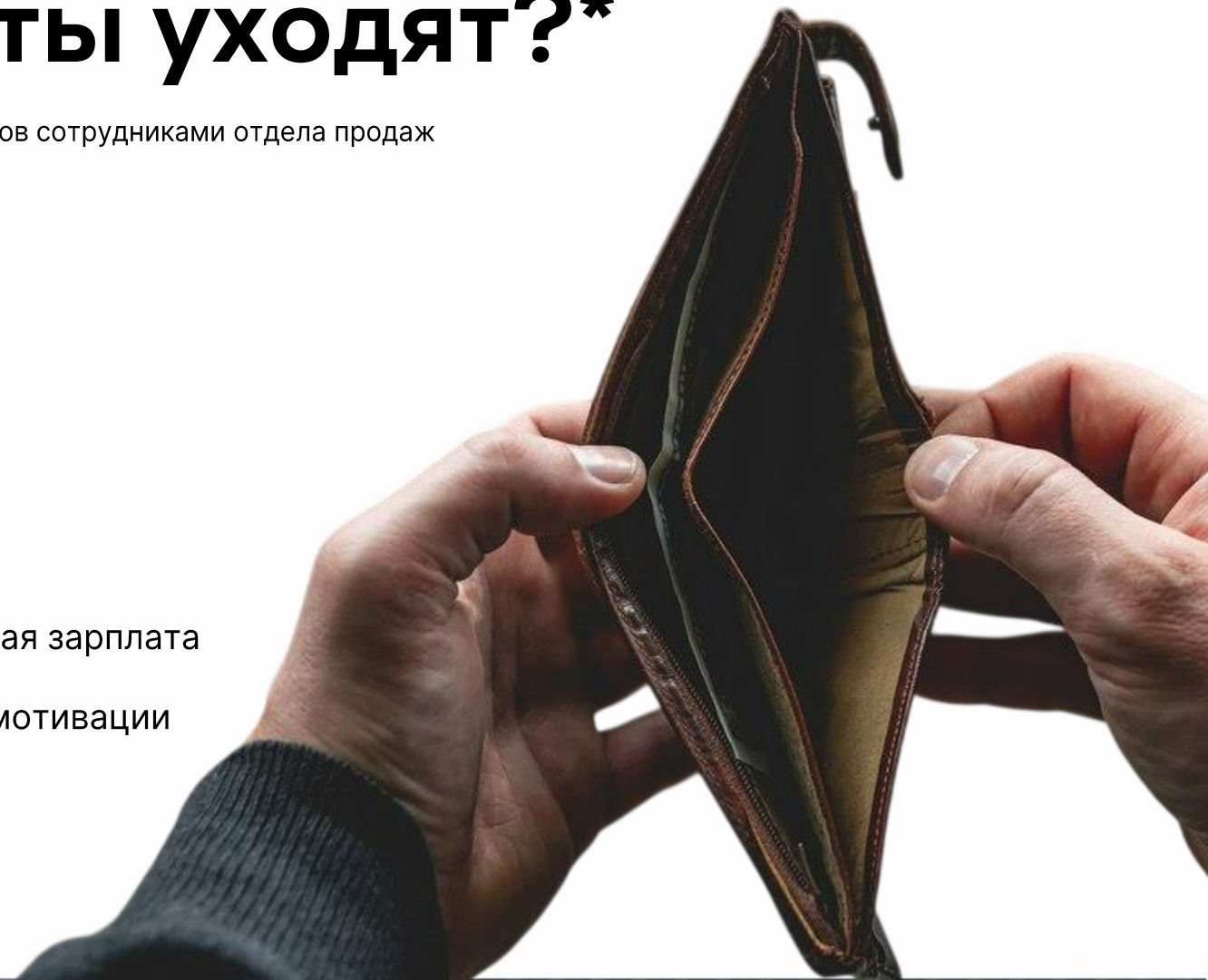
Проблема:

низкая производительность

невыполнение планов

маленькая зарплата

потеря мотивации



Почему специалисты уходят?*

*Использованы данные ветеринарного направления и опроса наших клиентов сотрудниками отдела продаж

3. Психологические и эмоциональные причины

2 из 10 увольнений, средний стаж – до 1 года

Проблема:

МОНОТОННОСТЬ

стресс

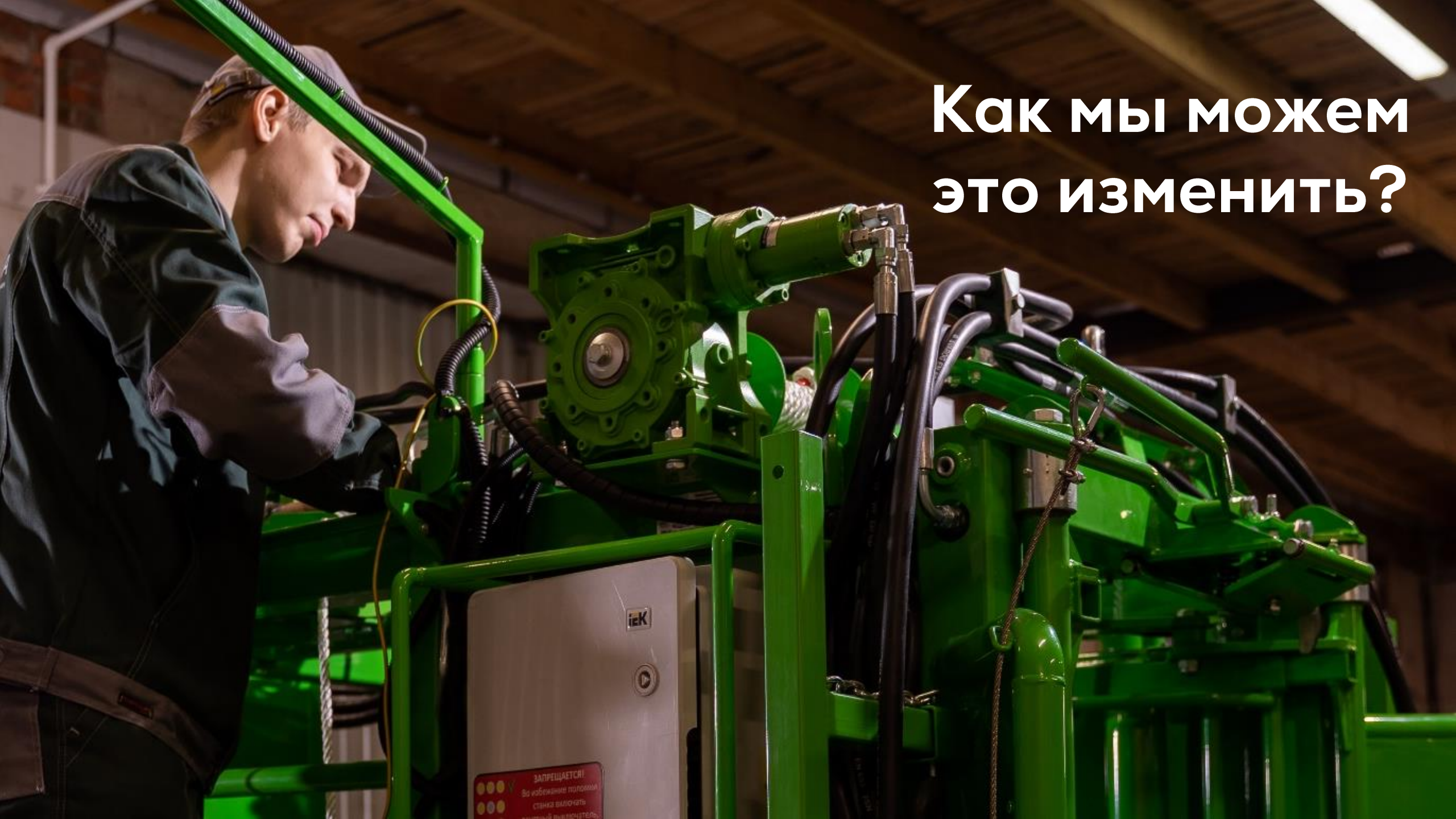холод

отсутствие перспектив

выгорание



Как мы можем
это изменить?



КЕЙС №1

Проблема:

отсутствие подгонщиков

Решение:

пульт дистанционного управления



КЕЙС №2

Проблема:

шумовая нагрузка

Решение:

тихо-шумный насос





КЕЙС №3

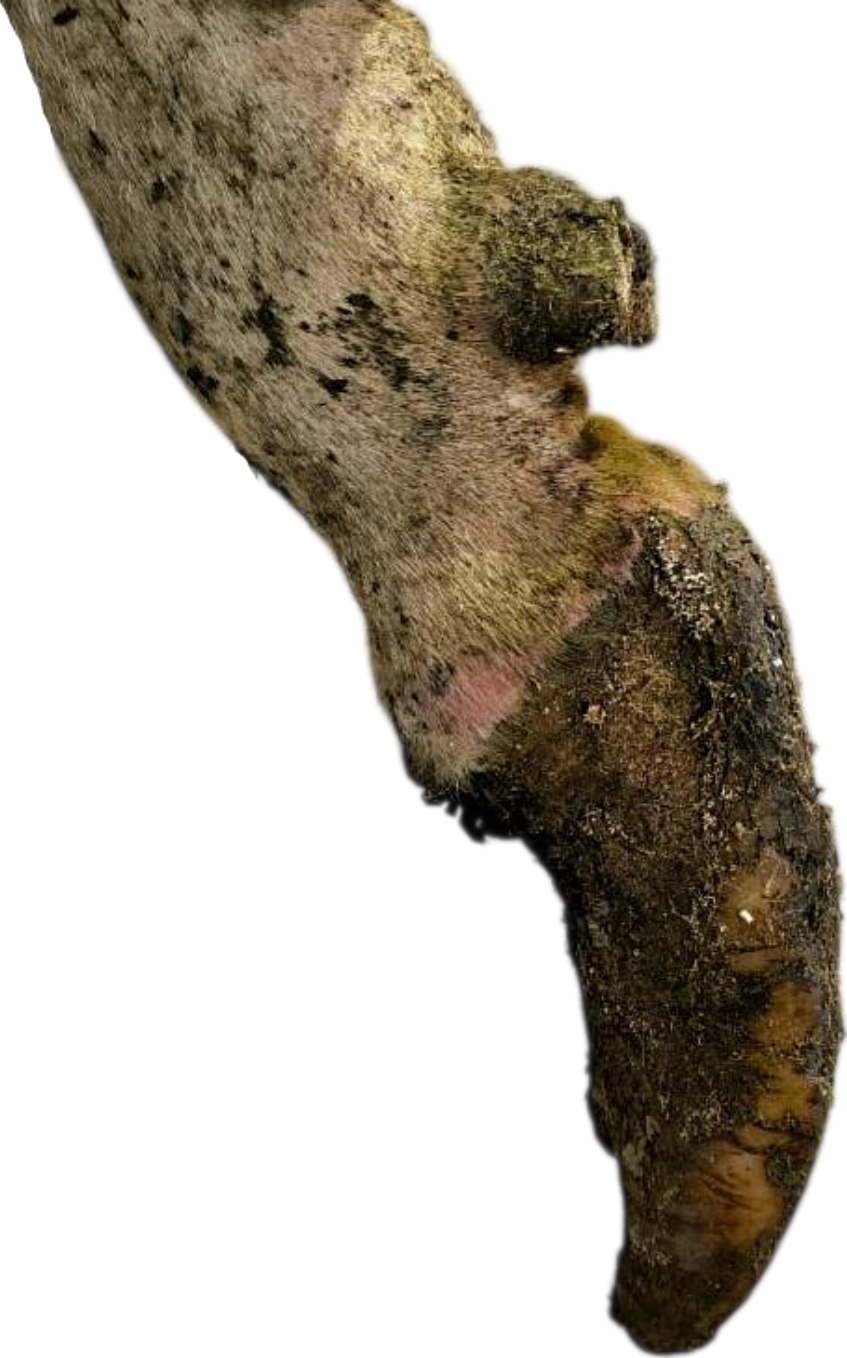Проблема:

нагрузка на спину, колени

Решение:

гидравлическая подъёмная платформа





В чём связь?





КЕЙС №4

Проблема:

фиксация копыта

Решение:

гидравлические опорные площадки



КЕЙС №5

Проблема:

перемещение станка между комплексами

Решение:

мотобуксировщик





За счёт этих решений мы:

- ✔ Сильно снизили физическую нагрузку
- ✔ Минимизировали травматизм
- ✔ Повысили скорость работы в несколько раз
- ✔ Сделали работу гораздо комфортнее

Что у нас с кадрами?



- ✓ Нет текучки кадров
- ✓ Возможности для роста и развития компетенций
- ✓ 70% ортопедов работают более 4 лет
- ✓ Самый опытный мастер работает более 12 лет

**Приглашаем в 13:10 на
презентацию станка
«ДОК-ГИДРО Премиум»!**



A woman wearing a green baseball cap with a logo and a grey jumpsuit is smiling and petting a black cow with white markings on its face. She is in a barn setting with other cows visible in the background. The text "Ответим на ваши вопросы!" is overlaid on the left side of the image.

**Ответим на ваши
вопросы!**



«Государственное Бюджетное Учреждение
Ленинградской области «Станция по
борьбе с болезнями животных
Всеволожского района»



www.cytovet.ru

ГИСТОЛОГИЯ КОПЫТА

Литвинов Николай

Возможности морфологического
исследования опорно-двигательного
аппарата у лошадей

22 мая 2026г.

Норма

Veterinary Anatomy and Physiology

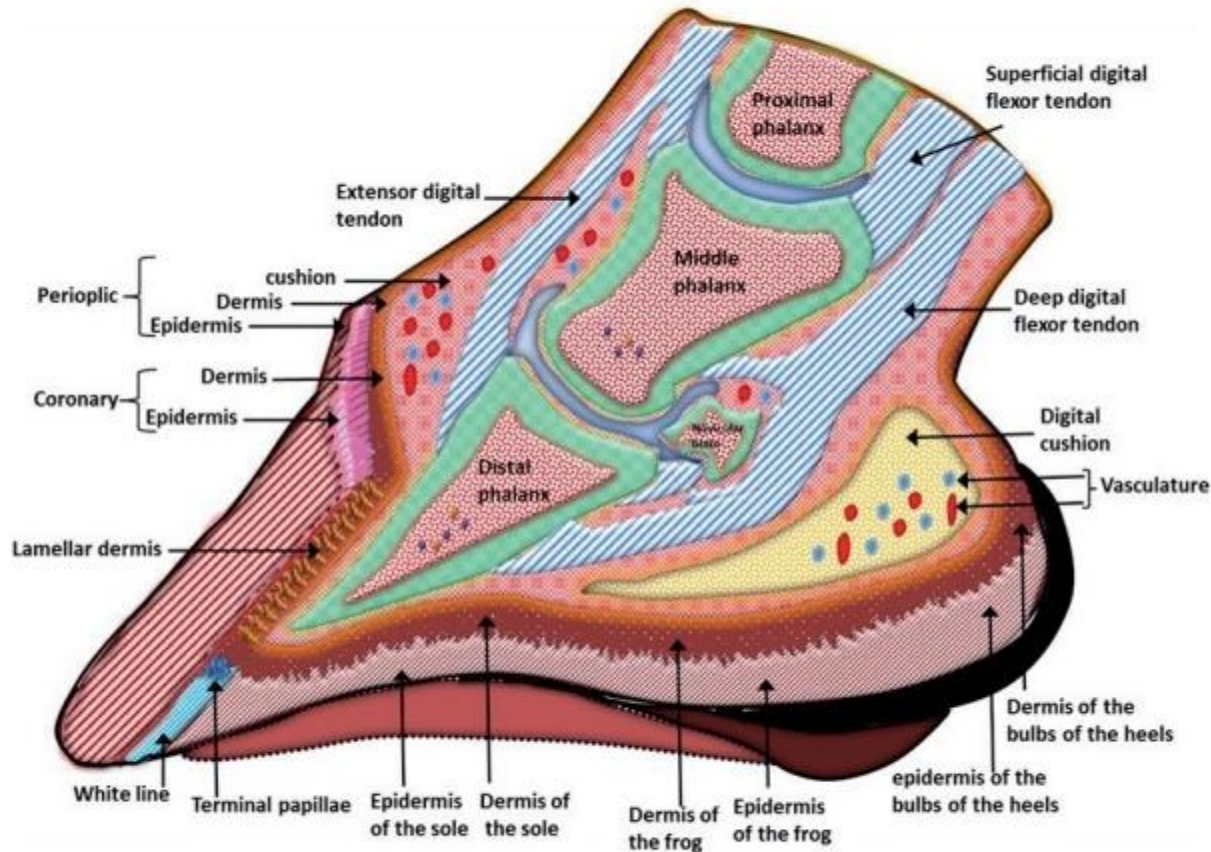


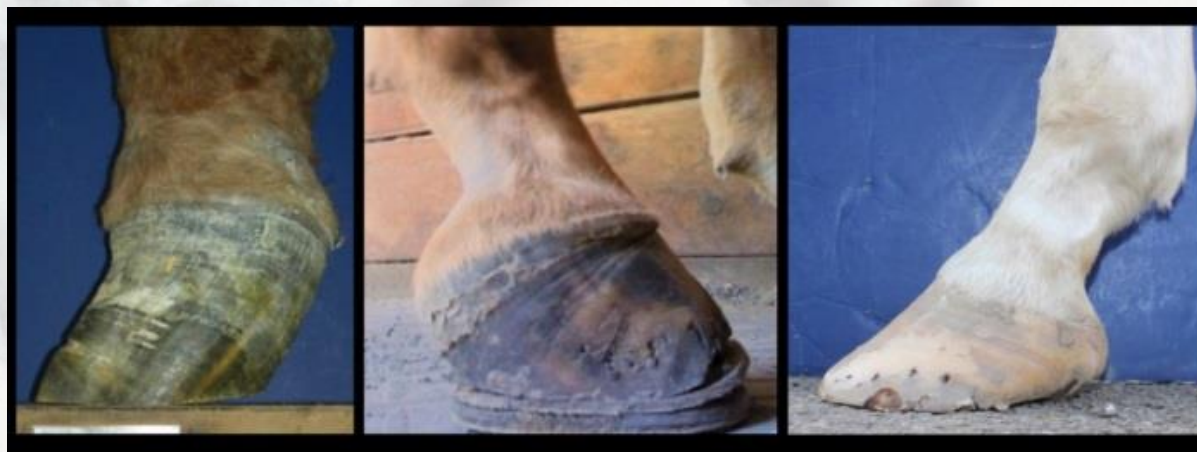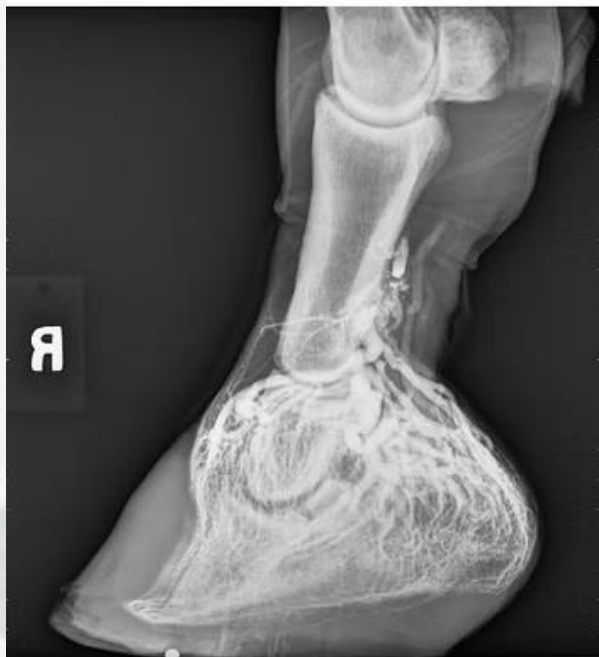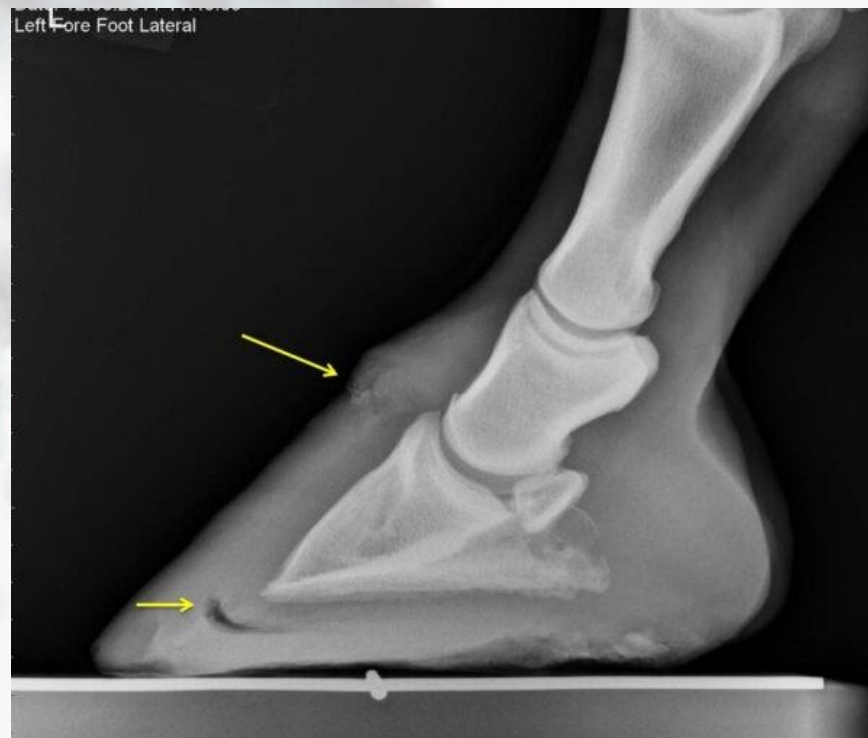Figure 1.

Schematic drawing of a sagittal section of equine hoof. Schematic diagram illustrating the entire structure of the horse hoof. Figure adapted from Budras et al., [7].

преаналитика



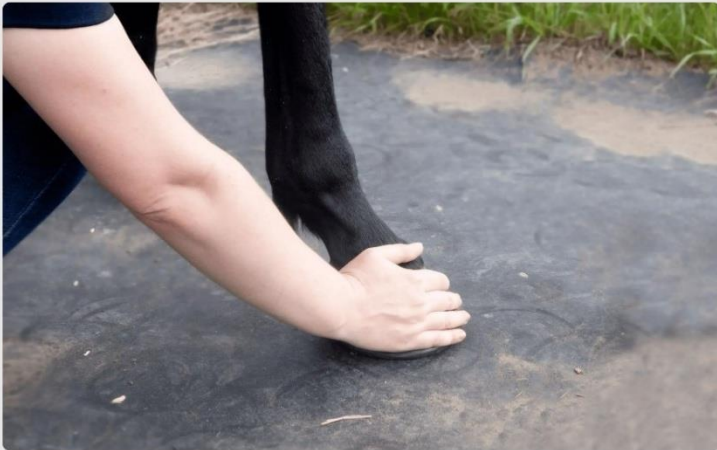Фотографии с
масштабированием



ТЕМПЕРАТУРА И ПУЛЬС

1. Hoof Temperature

To check hoof temperature, place your hand over the hoof and compare it to the other hooves.

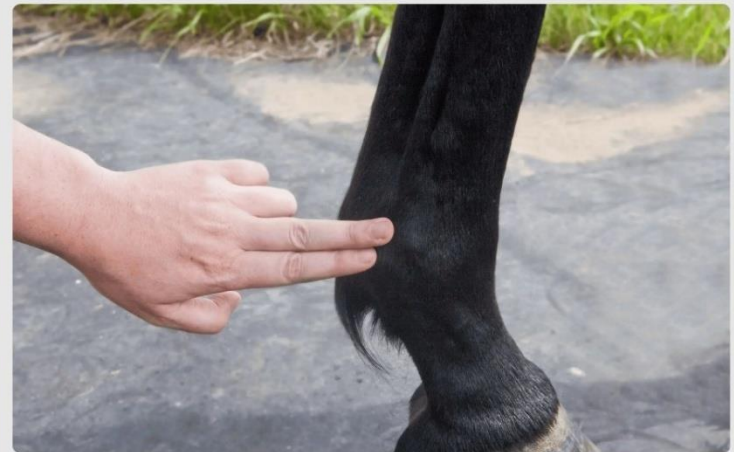

Urgency	Observation
Safe Healthy Horse	Slightly warm hoof temperature across all hooves
Caution Contact your Veterinarian	Increased hoof temperature compared to others with no signs of lameness
Urgent Seek Emergency Veterinary Care	Increased hoof temperature compared to others with signs of lameness

External factors such as sun exposure can affect hoof temperature


2. Digital Pulse

Locate the vein-artery-nerve bundle at the back of the fetlock with two fingers. The bundle will feel like a pencil-width rope. Hold your fingers over the bundle to feel the pulse's strength.



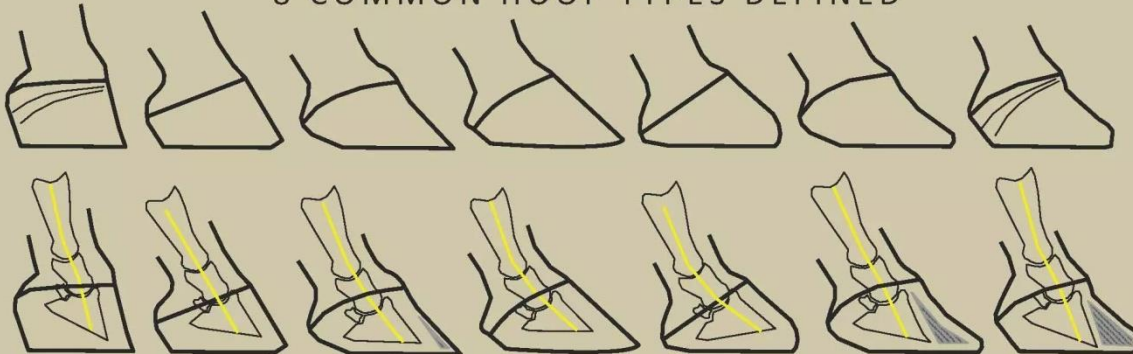
Urgency	Observation
Safe Healthy Horse	Subtle, barely recognizable digital pulse
Caution Contact your Veterinarian	Noticeable, strong pulse without signs of lameness
Urgent Seek Emergency Veterinary Care	Strong or "bounding" pulse with signs of lameness

Расшифровка копытной капсулы: 8 ТИПОВ КОПЫТ

 **EPC Solutions**
Equine Podiatry Creative Solutions

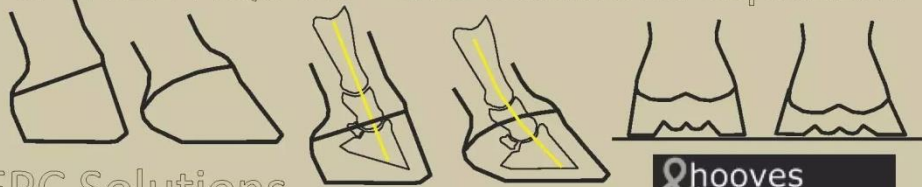
hoovesandhorses.com
© 2011 EQUUS - the balanced equation
www.hoovesandhorses.com

8 COMMON HOOF TYPES DEFINED



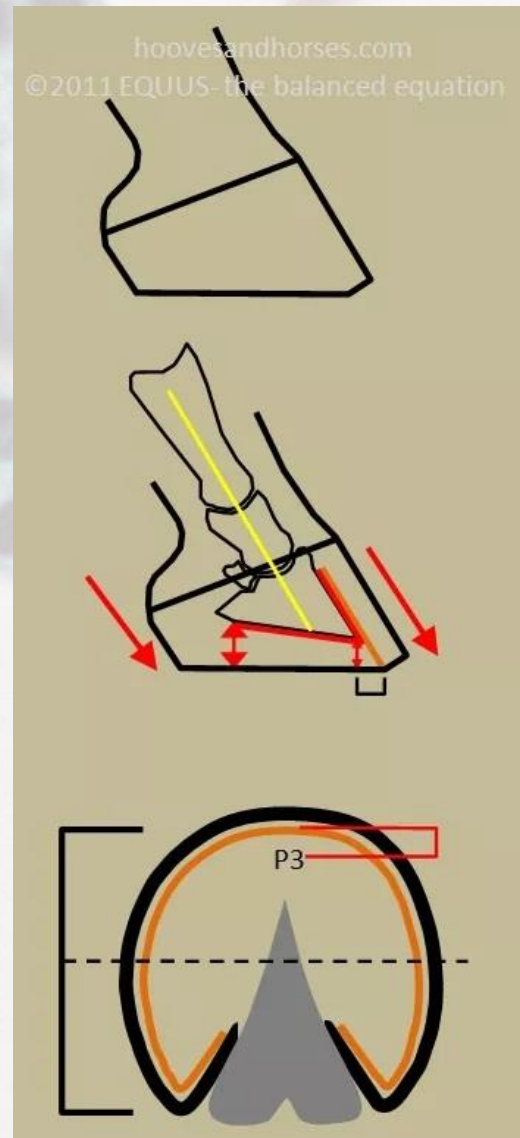
Club Aligned Long Toe Low Heel Migrated Negative Palmar Laminitic Founder

© 2011 EQUUS - the balanced equation



High Low

EPC Solutions &hoovesandhorses.com



<https://www.hoovesandhorses.com/8HoofTypes.html>

Биопсия



- Биопсия - микроскопическое исследование прижизненно удаленных кусочков тканей и клеточных элементов.
- Виды биопсий различают от объема и способа получаемых биоптатов для:

А) Цитологической диагностики

Пункционная биопсия (пассивная - внутриигольная и активная - аспирационная, прицельная X-ray, Ultrasound и тд.)

Эксфолиативная (соскобы, отделяемое органов, отпечатки),

Б) Сочетанные (цито-гистологические)

Кюретажная (поверхностная, глубокая), **Core Biopsy**: троакарная игла или с боковым отверстием

Б) Гистологической диагностики

эксцизионная биопсия

инцизионная биопсия (brush-биопсия, **Тру-Cut**® биопсия
punch-биопсия и др.)

Микробиптат – иунктат эндоскопических исследований

Микроаутоптат-Аутопсийный материал



Принципы современной морфологической



ДИАГНОСТИКИ

Основные принципы для современного **цитологического исследования**

- 1) Материал должен быть получен в соответствии стандартов (правил) до лабораторного преаналитического этапа.
- 2) Материал должен быть и быть в достаточном объеме для истинных цитологических исследований, так и для косвенных
- 3) материал должен быть маркирован до лаборатории в сочетании с направлением и в лаборатории по внутренним правилам номенклатуры дел (ЛИС)
- 4) Цитологические образцы должны быть изготовлены окрашены архивированы по всем критериям внутри лабораторного пре\постаналитического этапа.
- 5) Аналитический этап преимущественно подвергается сочетано внутри\ внешней коллегиальной экспертизе.
- 6) Постаналитический этап взаимно информационный (лаборатория - направитель – владелец\врач).

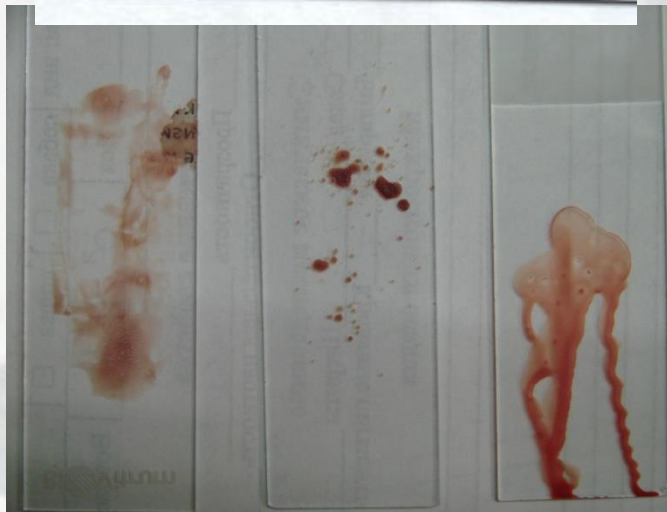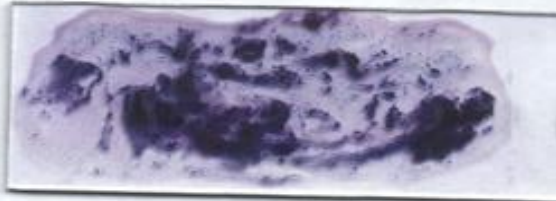
Цитологический метод

ИЛИ

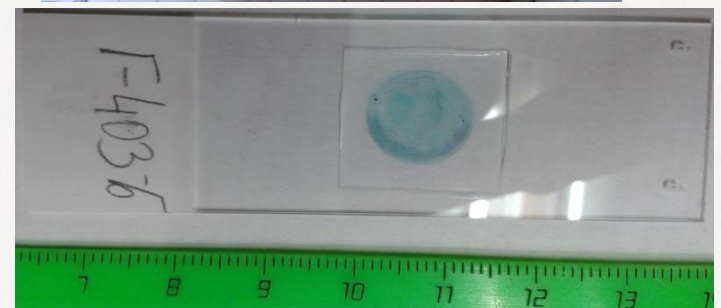
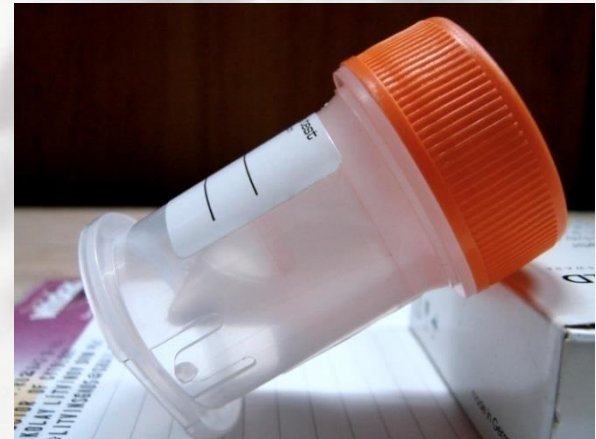СОВЕРШЕНЕН

НЕСОВЕРШЕНЕН

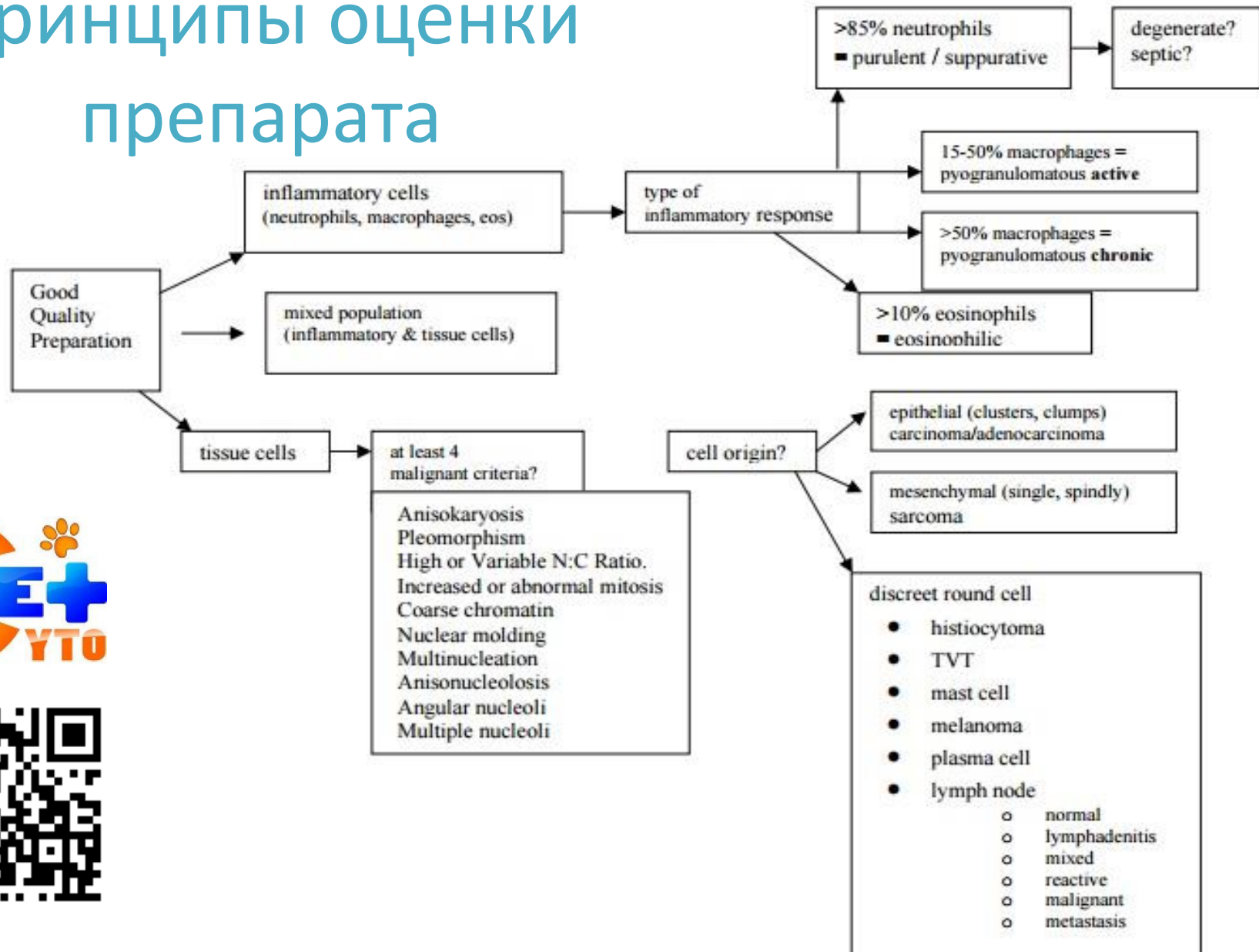- Традиционная
цитология
(Conventional cytology)



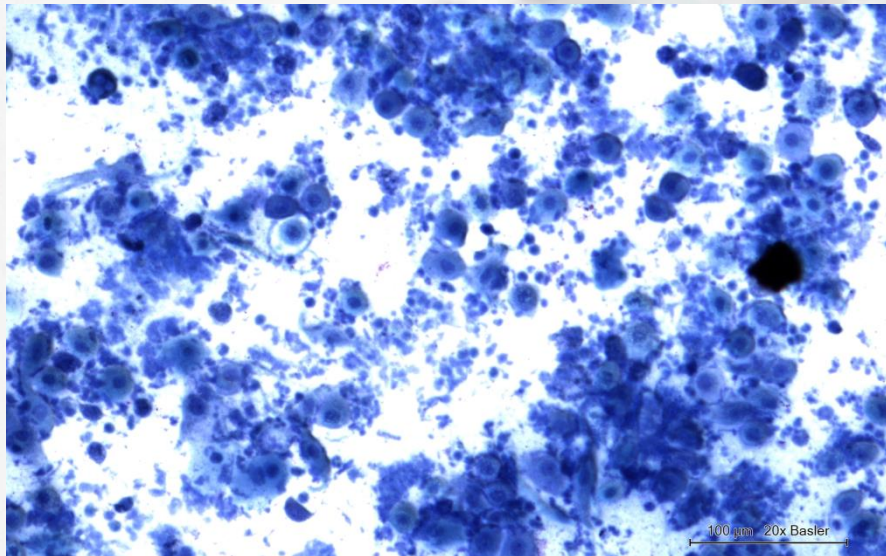
- Жидкостная
цитология
(Liquid-Based Cytology)



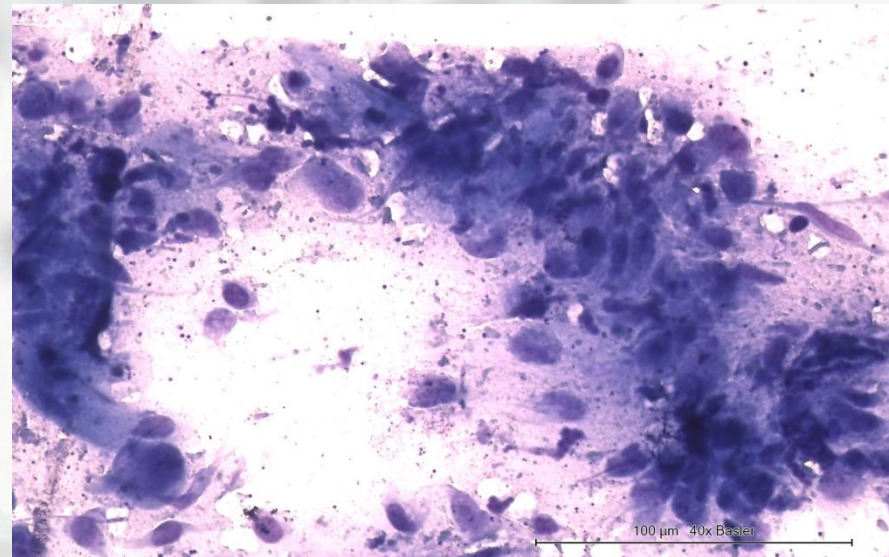
Принципы оценки препарата



Традиционная цитология



SCC (ПКР) стрелка, лошадь ♀ 22 года, белорусская упряжная . окраска Лейшмана 2009г



Злокачественный саркоид венчика (Ki67 38%) жеребец ♂7лет, Андалузская. Окраска Гимза (Паппенгейма) 2017г



http://pathtezt.com/th_gallery/suretezt-manual-system/



[CelltraZone Huro Path System](#)



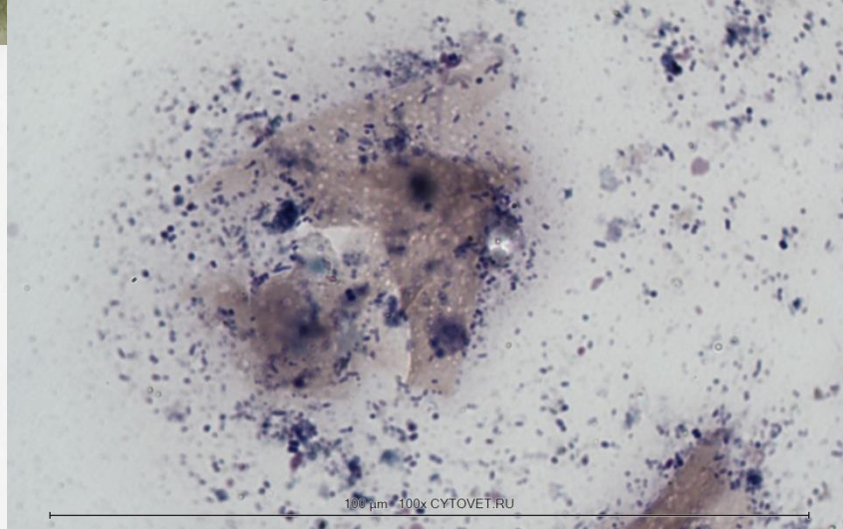
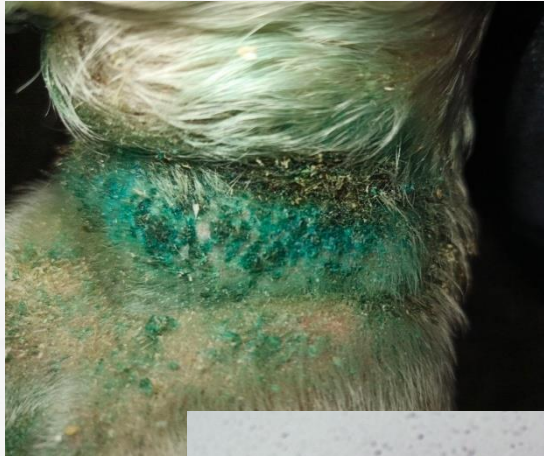[BD Surepath Liquid Based Cytology](#)



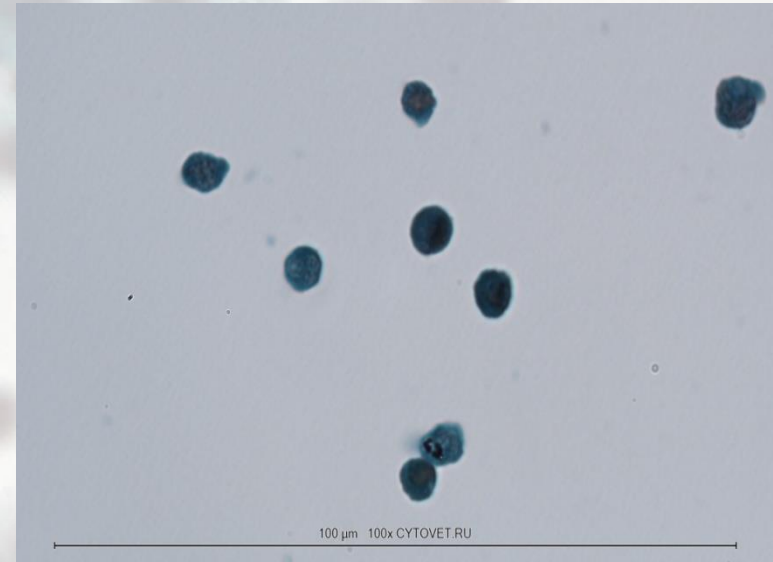
Жидкостная цитология ЛВС



ОКРАСКА ПАПАНИКОЛАУ



дерматит путовой области -
подседы, Вид: Лошадь; ♂;
Порода?: ; Возраст: 12л.
2024г



Суставная ЖИДКОСТЬ

Вид: Лошадь; ♀; Кличка: а;
Порода: Тракененская порода;
Возраст: 20л. 2023г

ГИСТОЛОГИЯ

Veterinary Anatomy and Physiology

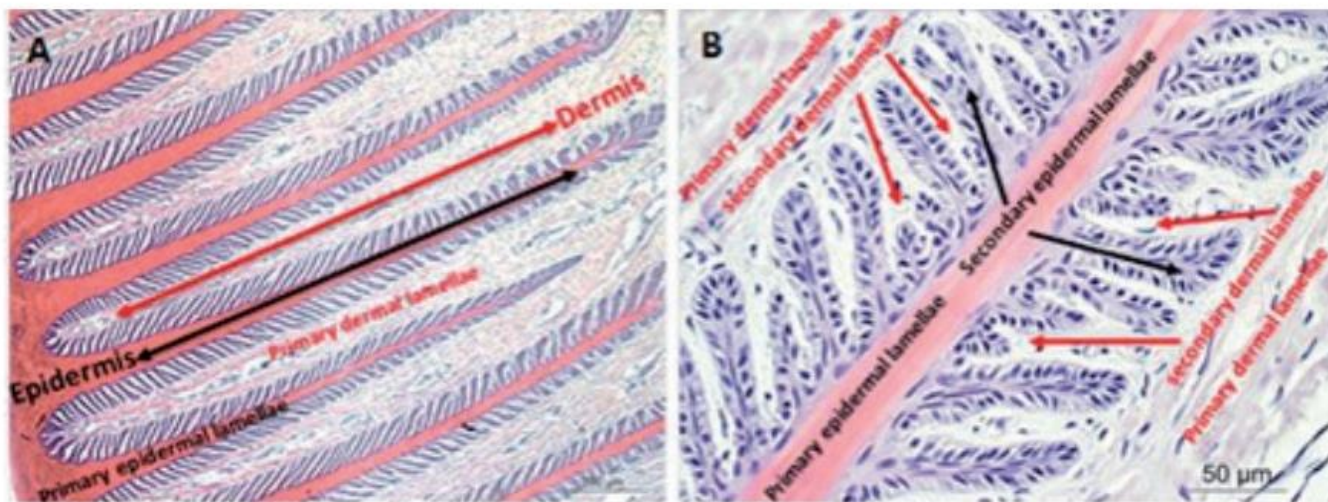
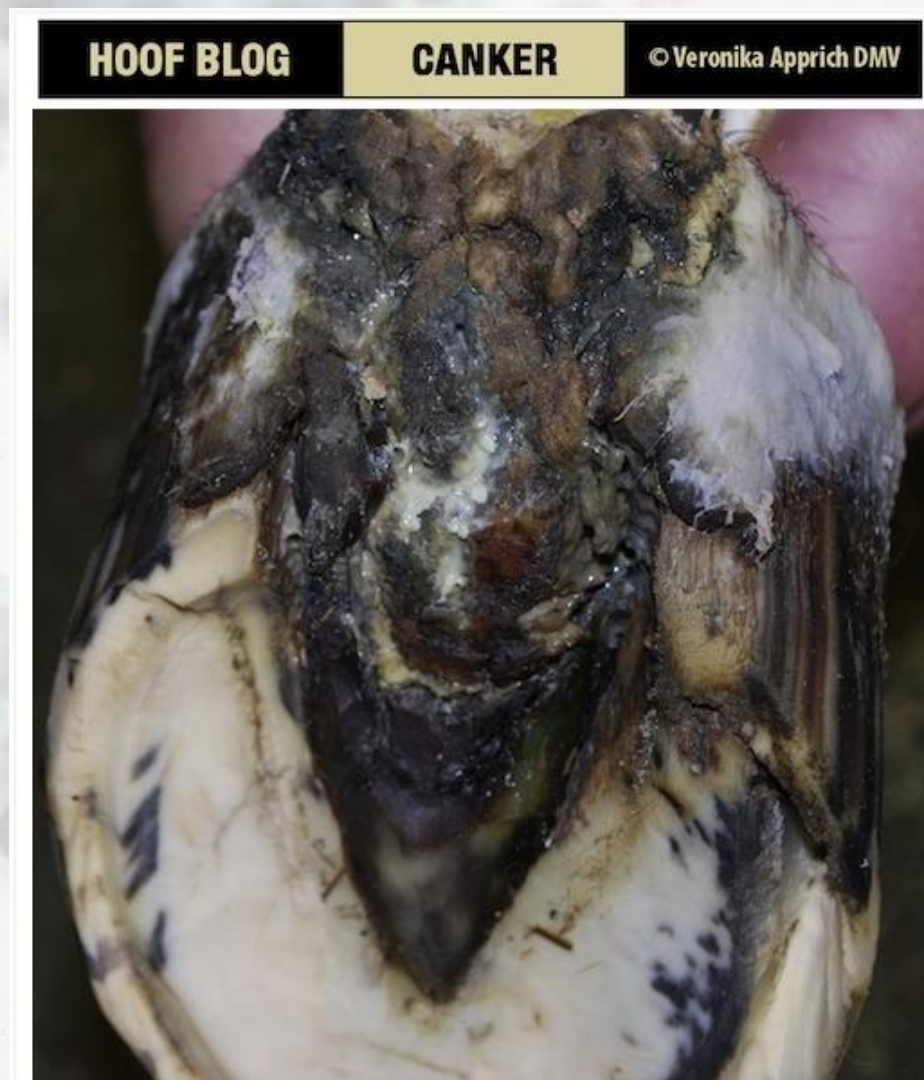
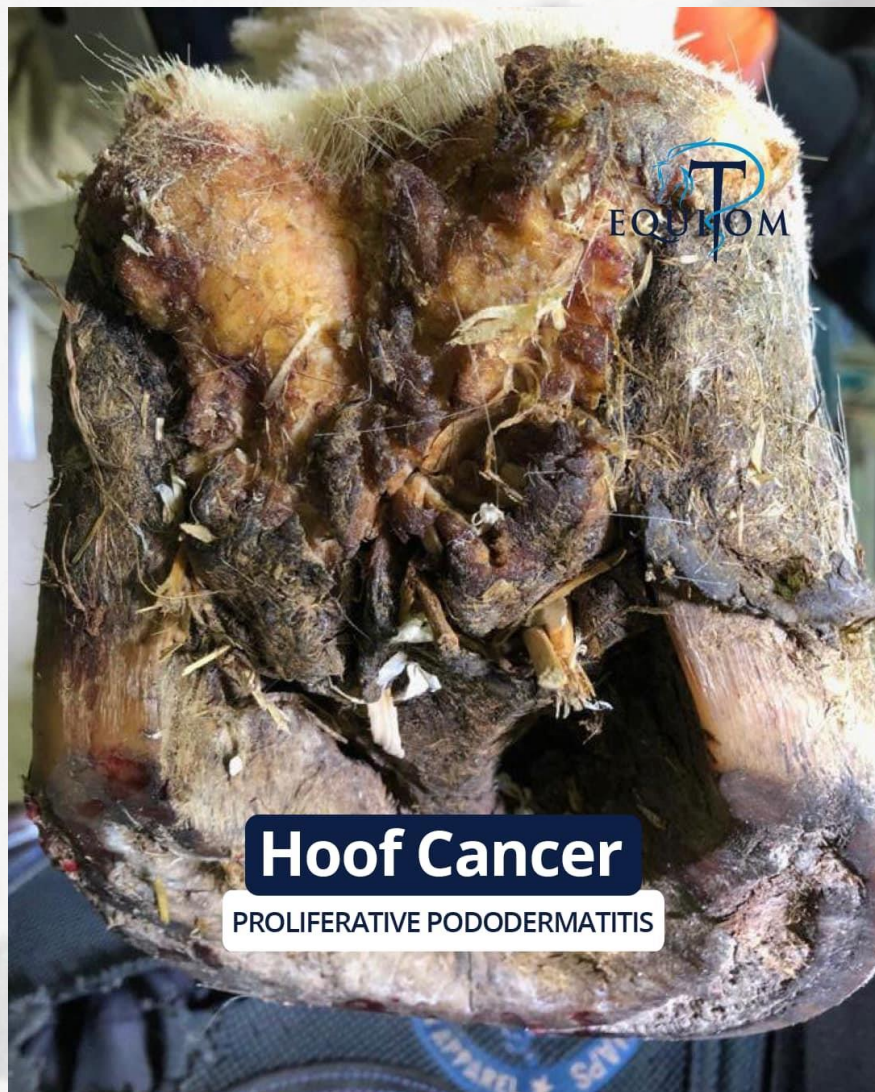

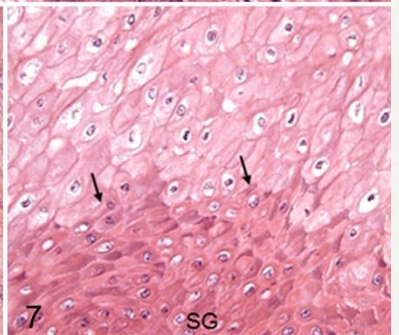
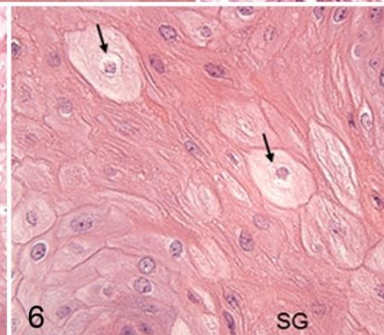
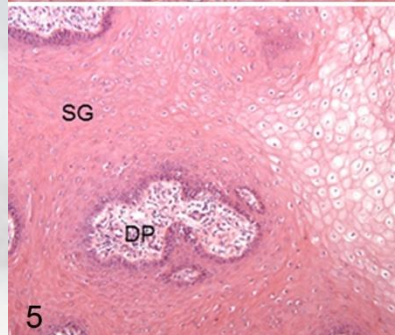
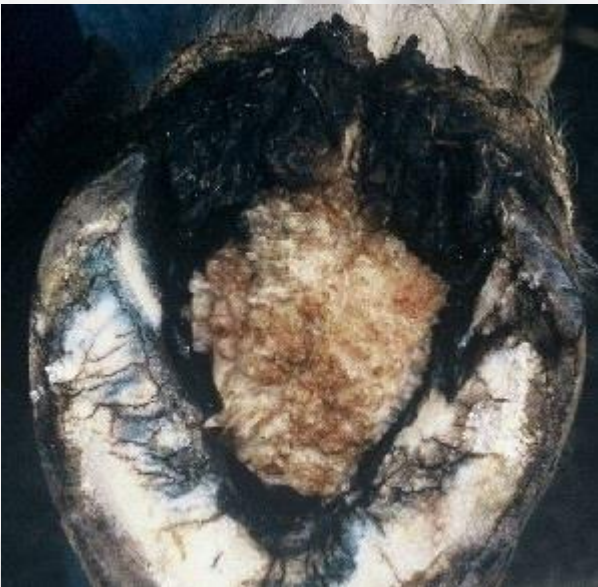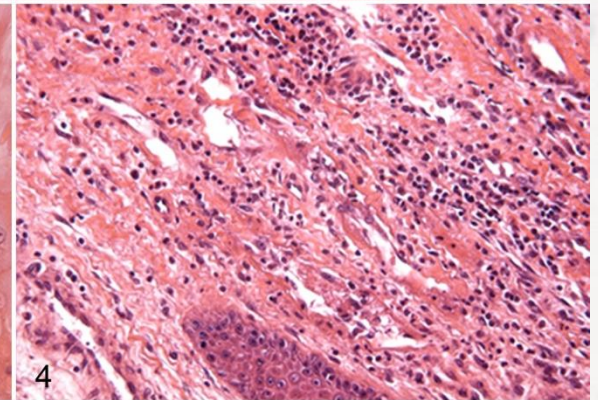
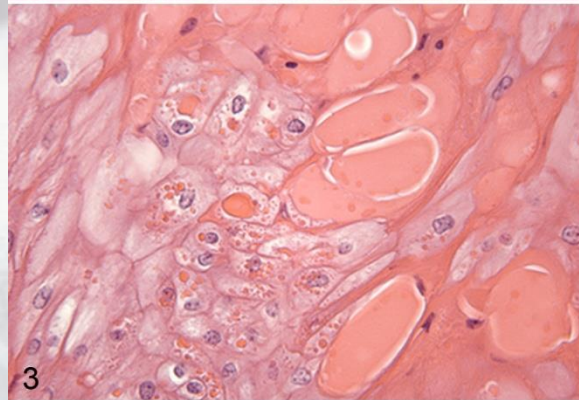
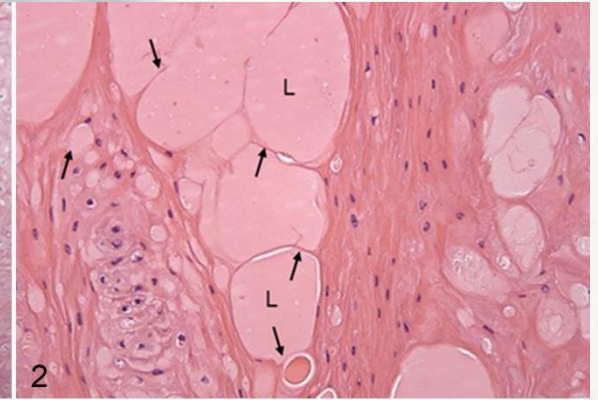
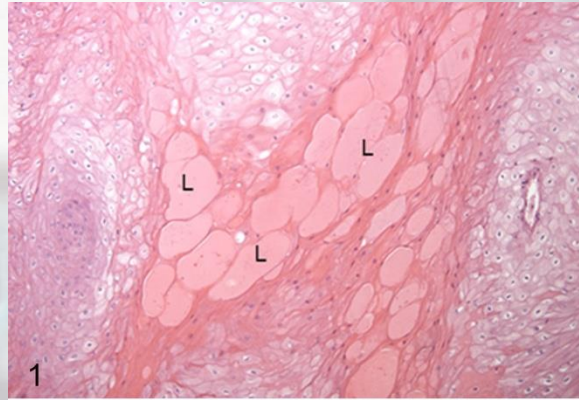
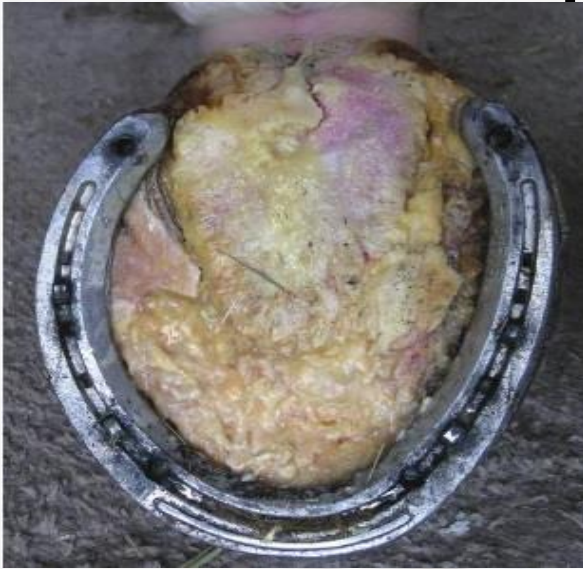Figure 2.

Haematoxylin and eosin stained lamellae within the horse hoof.

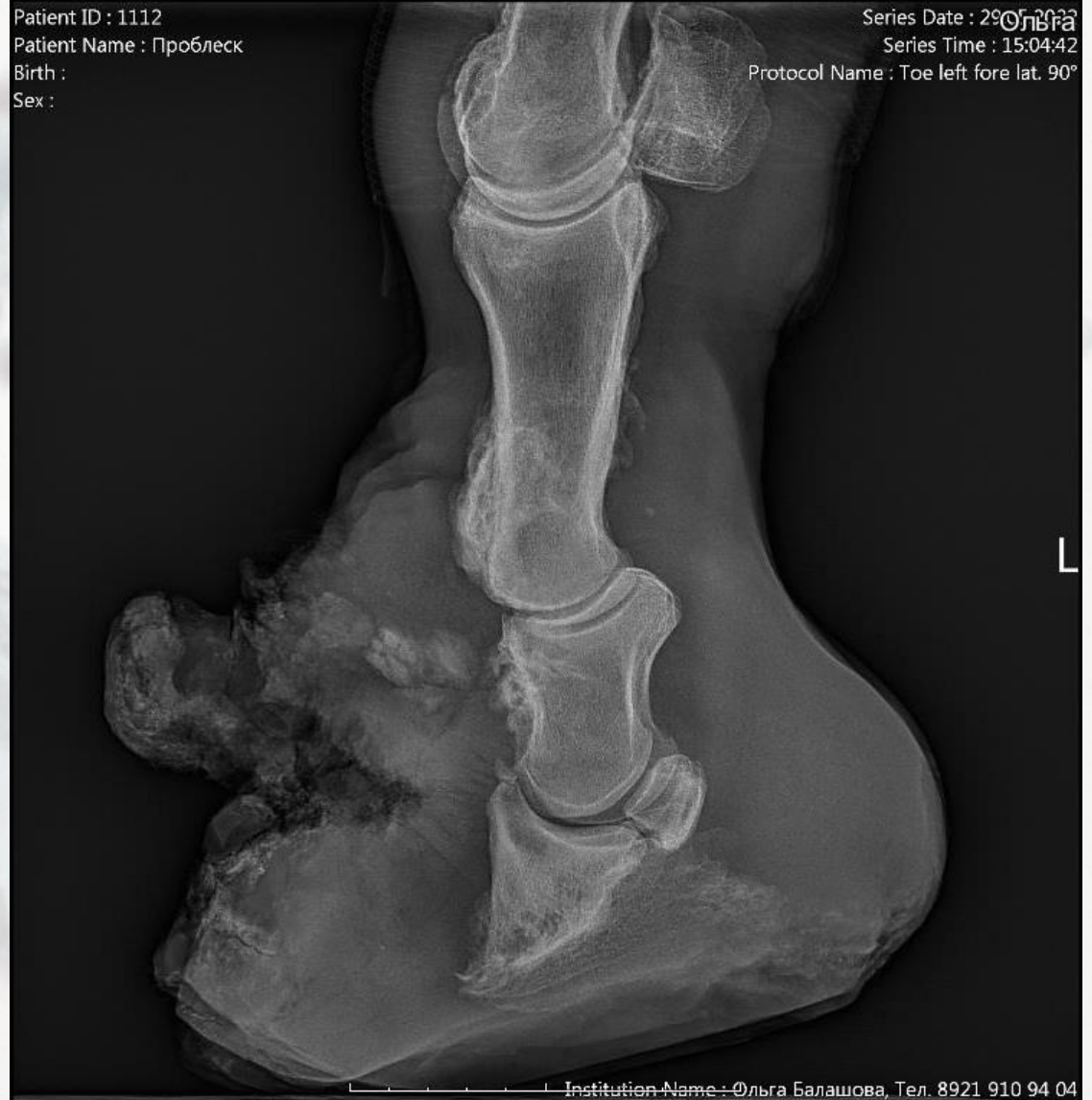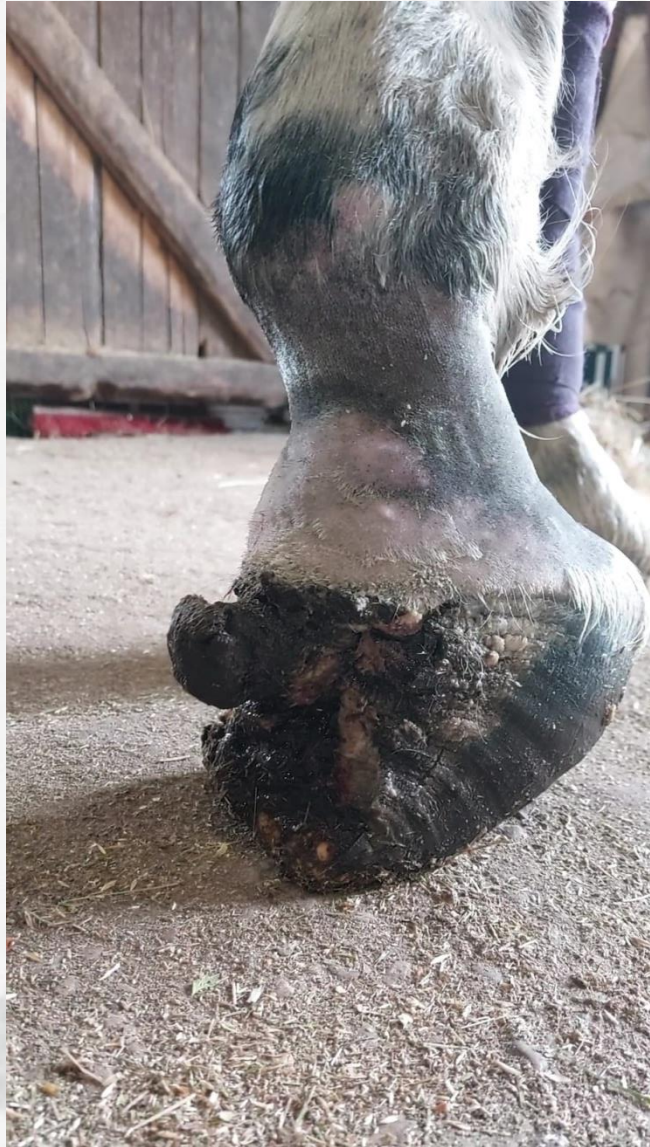ПАТОЛОГИЯ



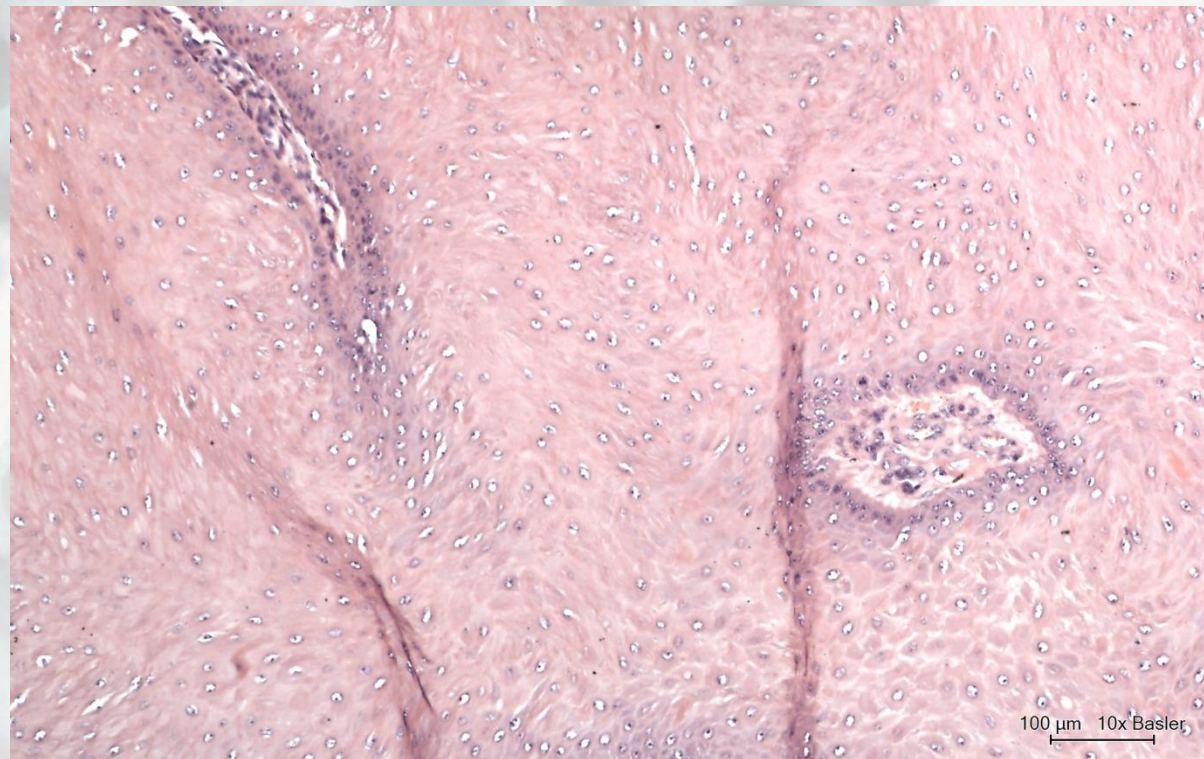
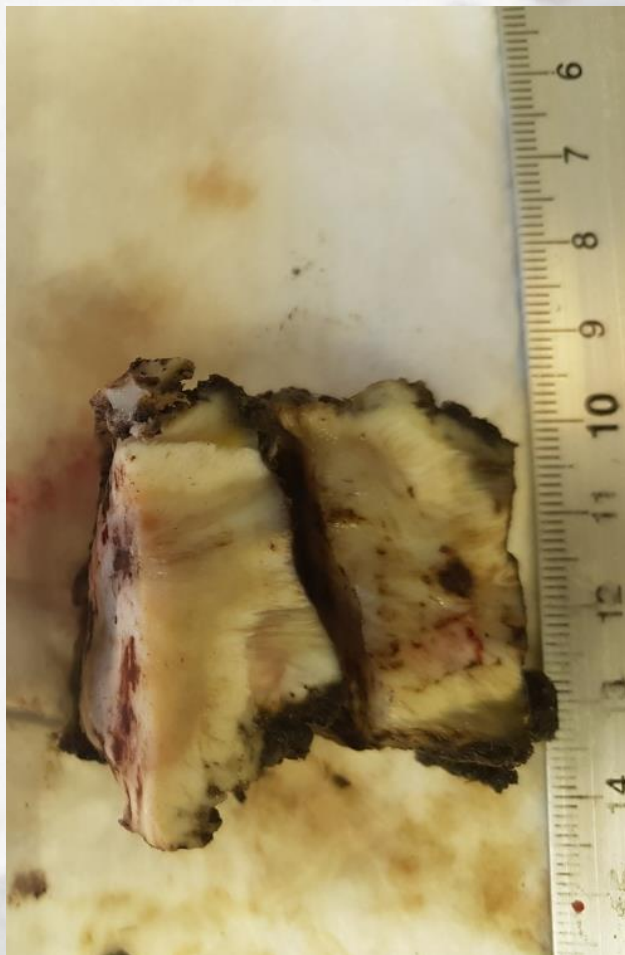
Копытный рак



Лошадь; ♂; Кличка: П-к; Порода: Орловский рысак; Возраст: 9 л. 2022г



**Лошадь; ♂; Кличка: П-к; Порода: Орловский
рысак; Возраст: 9 л. 2022г**



ЛЕЧЕНИЕ

Reprinted in the IVIS website with the permission of AAEP

Close window to return to IVIS

HOW-TO SESSION

How to Prepare and Inject Cisplatin in Oily Emulsion to Treat Equine Sarcoids and Squamous Cell Carcinomas

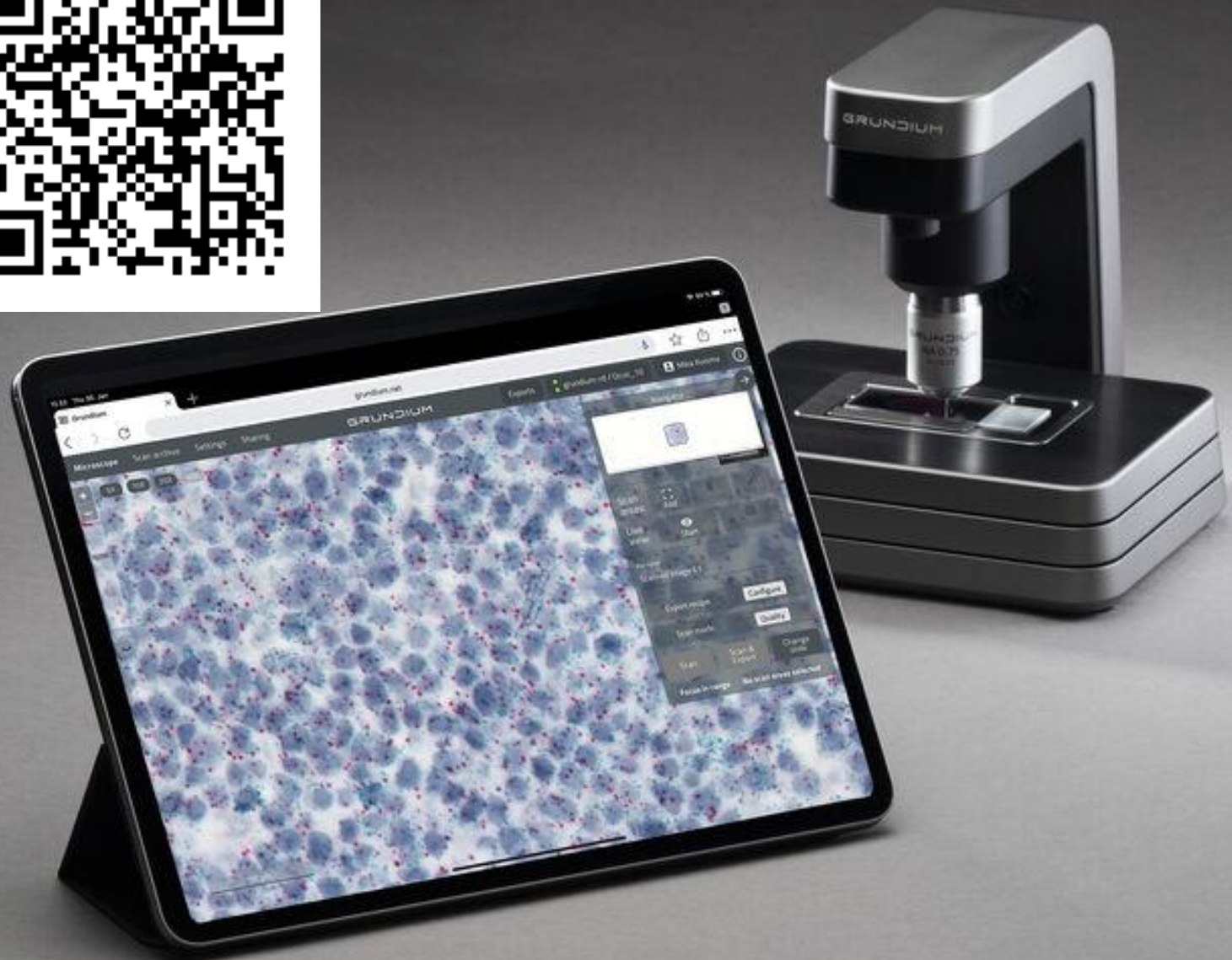Laurie R. Goodrich, DVM, MS; and Stacy A. Semevolos, DVM

Cisplatin in oily emulsion can easily be injected into sarcoids and squamous cell carcinomas. The success rate in treating these tumors in this fashion is between 65–90%. The method of preparation and injection is described. Authors' address: Dept. of Clinical Sciences, Cornell University, College of Veterinary Medicine, Ithaca, New York 14850. © 2000 AAEP.

<https://www.ivis.org/sites/default/files/library/aaep/2000/173.pdf>
<https://hoofcare.blogspot.com/2012/10/equine-hoof-canker-chemotherapy-topical.html>

<https://www.grundium.com/ocus40/>

ЭПОХА сканирования Ocus 20\40



<https://www.youtube.com/watch?v=dq-vdOL9Q9Q>

CELL-BLOCK клеточный блок

Гистология Слезы

- **Жидкостная цитологии позволяет возможным использовать клеточный материал в последующих исследованиях методом Cell-block, при котором получают препараты, занимающие промежуточное положение между цитологическими и гистологическими методами морфологии.**



Cell-Block:



Зачем и почему мы из цитологии делаем гистологию?

- Клеточный блок имеет большую ценность при **поиске щадящих методов диагностики** в случаях неоперабельных или обнаруженных в терминальных стадиях злокачественных опухолей, а также для исследования материала из трудно исследуемых участков организма, выпоты и др.
- В данное время, это один из **стандартизированных методов позволяющий проводить ИГХ исследование** цитологического образца в иммуноштейнерах, для диффдиагностики новообразований, установления гистогенеза отдельных опухолей, определения источника метастазирования, трактовки первично-множественных поражений.
- *Cellient automated cell block system operator's manual. Marlborough, MA: Hologic Inc; 2008. http://www.thinprep.com/pdfs/MAN-02078-001_002_02.pdf*
- *ThinPrep 2000 operator's manual. Marlborough MA: Hologic Inc; 2007.*
- *Thermo Scientific Richard-Allen Scientific HistoGel instructions for use. Kalamazoo, MI: Thermo Scientific; 2008.*

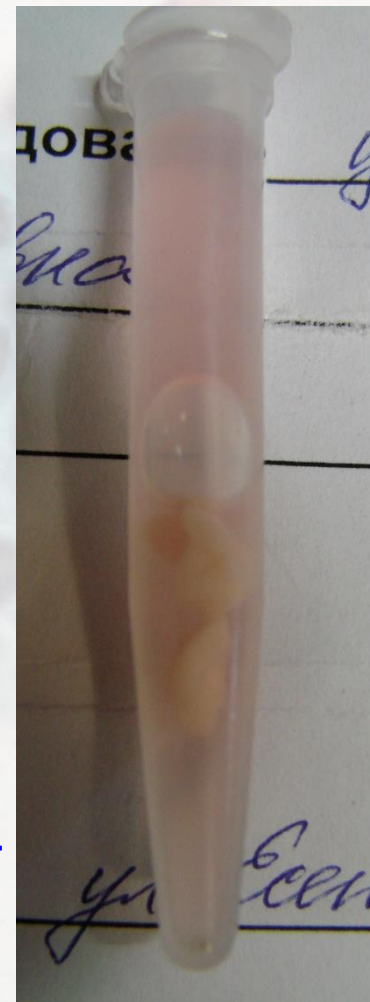МОДИФИКАЦИЯ КЛЕТОЧНЫХ БЛОКОВ



- ЕСТЕСТВЕННЫЙ СГУСТОК
- ПРОТРОМБИНОВЫЙ КЛЕТОЧНЫЙ БЛОК
- АГАРОВЫЙ CELL-BLOCK
- SHANDON ЦУТОВЛОК

- <http://onlinelibrary.wiley.com/advanced/doi/10.1111/cyt.12174/>

(11 August 2014)



Агар И фибрин

Cytology: Cell block technique

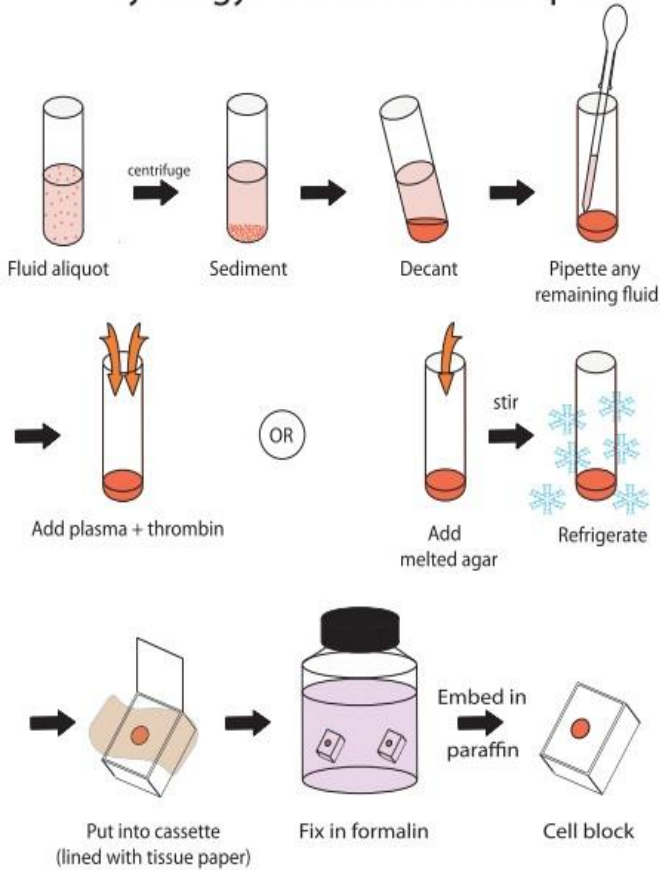
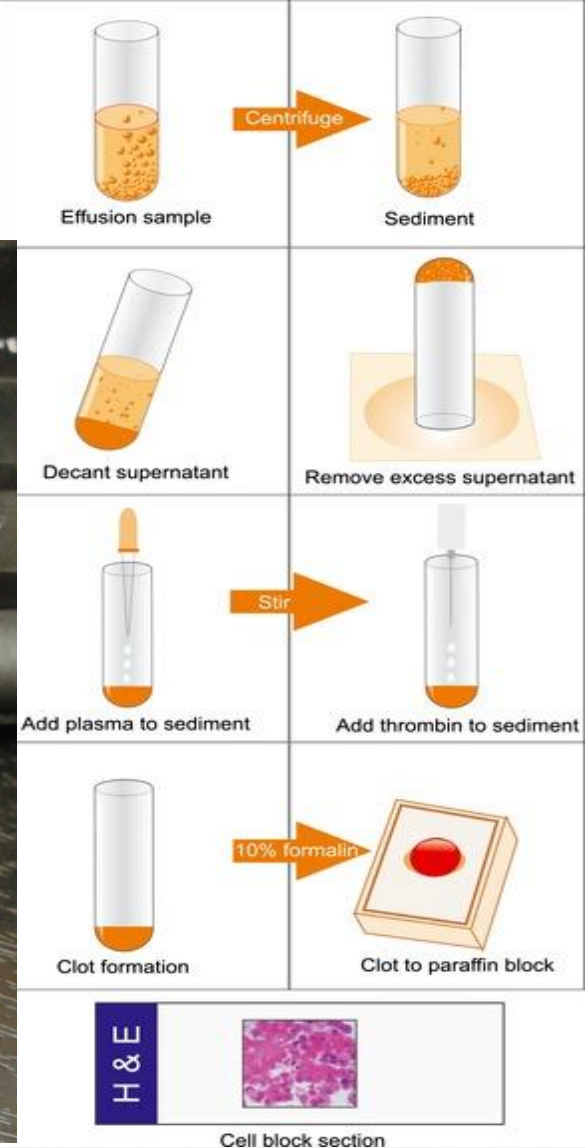



Figure 3: Cytology: cell block technique.



<https://www.degruyter.com/downloadpdf/j/pp.2016.1.issue-1/pp-2016-0001/pp-2016-0001.pdf>

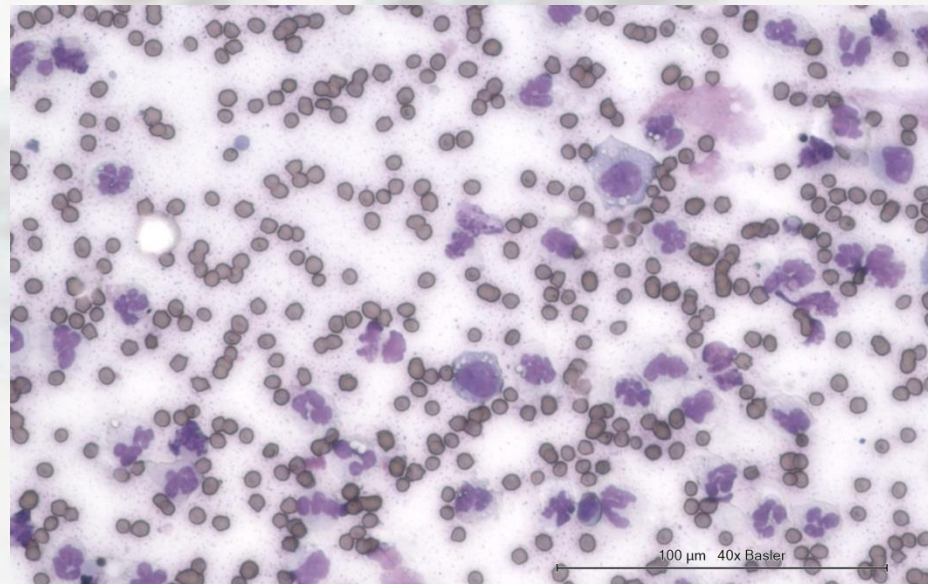
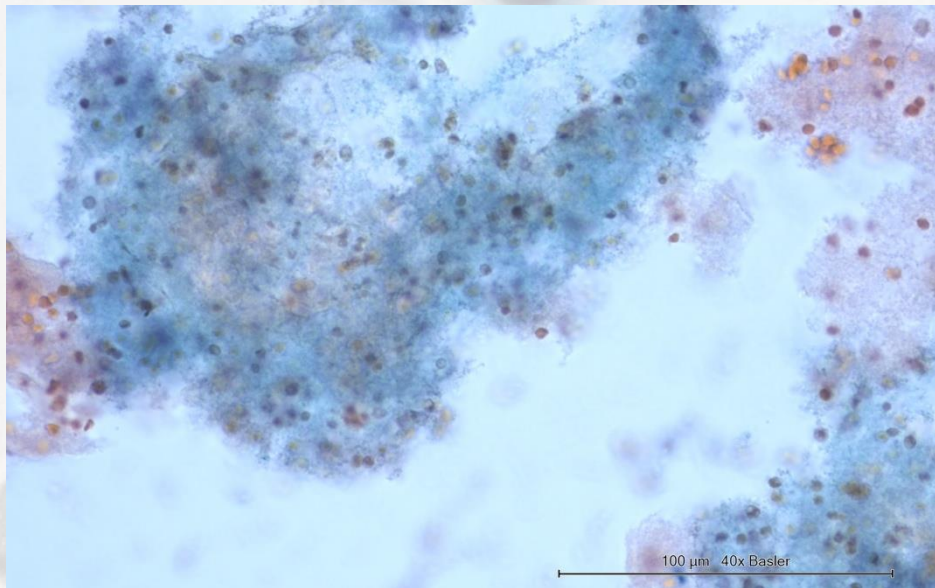


https://www.researchgate.net/publication/264674984_Cell_blocks_in_cytopathology_A_review_of_preparative_methods_utility_in_diagnosis_and_role_in_ancillary_studies

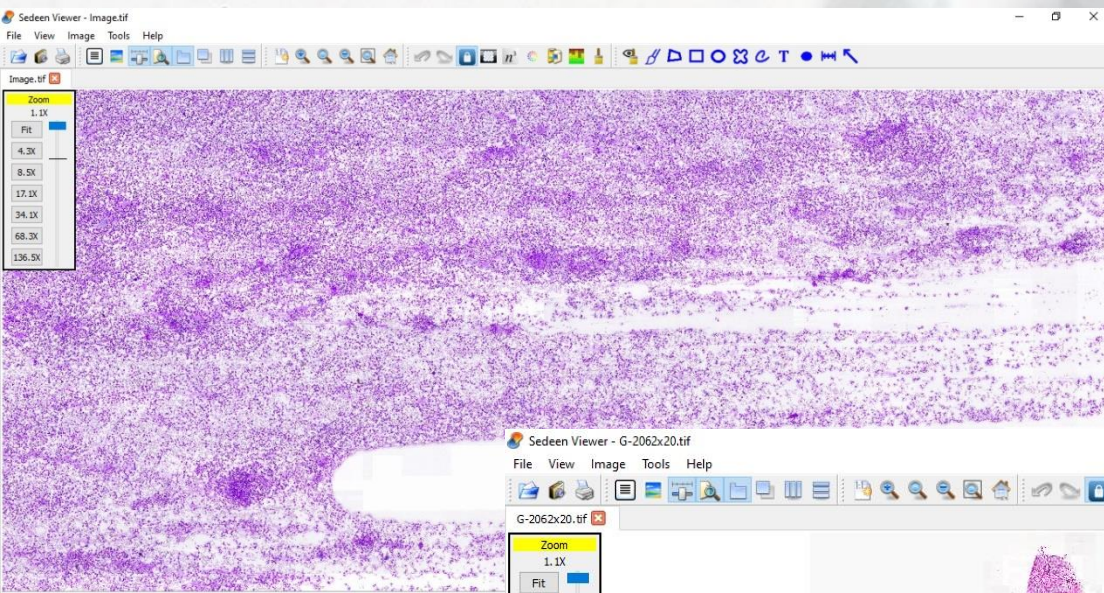
Вид: Лошадь; ♀ Кличка: ?; Порода: Ахалтекинская лошадь; Возраст: 9м 2020г

Травма в обл путового и венечного сустава. Аспират суставной жидкости.

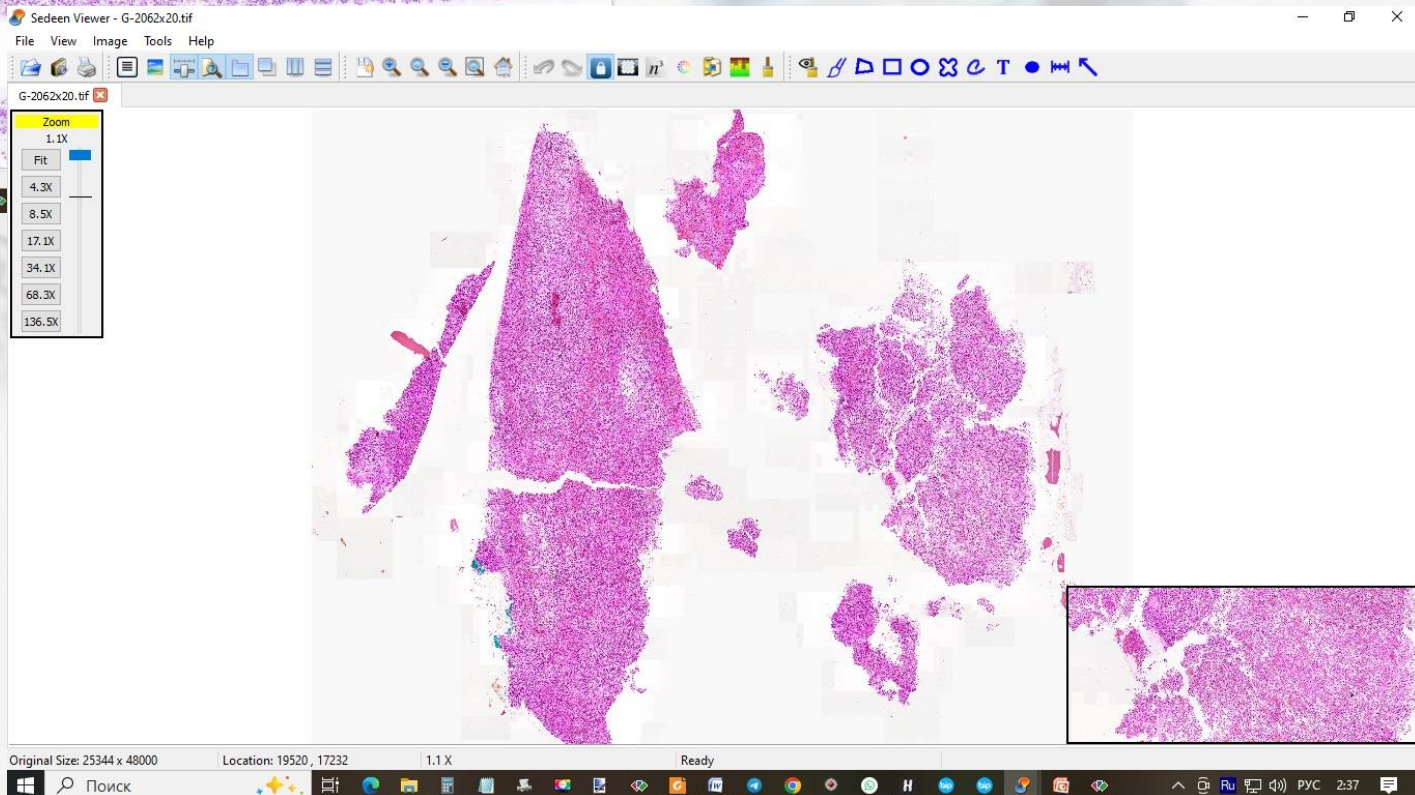
Синовиальная жидкость
(18⁰⁰ - 15.11.2020)
Хребтеу Гисе ахалтекинской пор.
Ветврач Махарова Э.С. **Г-2062**
Травма путового сустава, но проникнове-
ние в суставную полость установить
не удалось (по контрасту не видно
на рентгене, при промывании соеденен
полости сустава с раной нет).
Синевит
Нужно установить наличие микрофлоры
в суставе (или ее отсутствие)
цитология (+гистология?)
с синовиальной жид-ти
e-mail: wclassic410@gmail.com
+7-911-951-9455



Вид: Лошадь; Кличка: ?; Порода: Ахалтекинская лошадь; Возраст: 9м 2020г



сканирование
мазка и
изготовление
cell-block



ПРИОРИТЕТЫ CELL-BLOCK



- Щадящие методы диагностики (трудно доступные новообразования и в терминальной стадии, мелкие размеры патологии)
- В cell-блоках сохраняется структурность ткани. Объединяет цитологию и гистологию
- Цитология в иммуногистохимии являются оптимальным субстратом для проведения иммуногистохимических реакций
- Выбор способа изготовления cell-блока зависит от типа фиксации пробы
- Cell-блоки целесообразно применять в комплексе с другими морфологическими методами, что значительно повышает информативность исследования
- cell-block позволяют в динамике, не травмируя пациента, изучать лечебный патоморфоз при химиолучевой и фотодинамической терапии.
- Положительная эффективность около 80%

Гистохимия

Summary of mucins and stains



www.pathologymcq.com

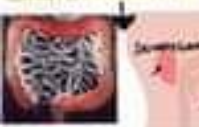Epithelial mucins

Acid mucins

Neutral mucins

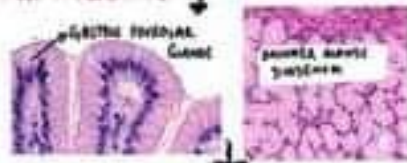
Sialomucins

Sulfomucins



Only sialomucins

Only sulfomucins



Mucicarmine, Alcian blue and Hale colloidal iron negative

PAS

PAS + Alcian blue



www.pathologymcq.com

Both sialo and sulfo mucins

PAS

Mucicarmine

Alcian blue

+PAS

DEEP BLUE

INTENSE BLUE

Hale colloidal iron

NEGATIVE

INTENSE BLUE

INTENSE BLUE

INTENSE BLUE

INTENSE BLUE

INTENSE BLUE

INTENSE BLUE

INTENSE BLUE

INTENSE BLUE

INTENSE BLUE

INTENSE BLUE

MAGENTA

MAGENTA

MAGENTA

MAGENTA

MAGENTA

MAGENTA

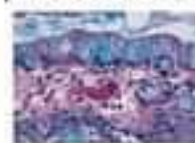MAGENTA

MAGENTA

MAGENTA

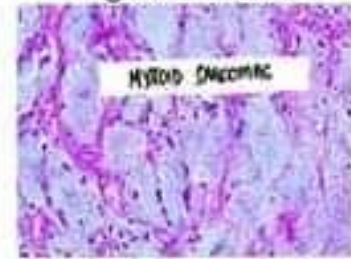MAGENTA

Alcian blue positive at pH 2.5 and 0.5



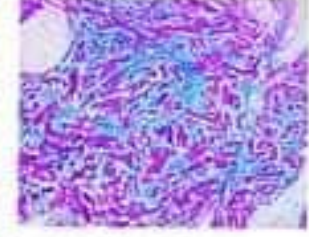
www.pathologymcq.com

Stromal mucins Hyaiuronic acid



Mucicarmine, PAS, PAS + Alcian blue and Are negative

Alcian blue ← Positive → Hale colloidal iron



www.pathologymcq.com



ВЫВОД

- Цитологическая и гистологическая диагностика играет важную роль в экспресс-диагностике патологического процесса.
- Данные новаторские технологии применяемые в Бюро СУТОВЕТ способствуют приоритетному эффективному сочетанию в получении качественных и морфологически уверенных результатов.
- Экспертное консультирование и коллегиальная аналитическая диагностика
- Регулярные участники **внешнего контроля качества**





СУТОВЕТ



Бюро ветеринарной морфологии **СУТОВЕТ**

📍 г. Санкт-Петербург

☎ +7(921)942-0400

✉ info@cytovet.ru

Поиск 🔍



[Главная](#)

[Услуги](#) ▾

[Цены](#)

[Новости](#) ▾

[Статьи](#) ▾

[Клинические случаи](#)

[Обучение](#)

[Контакты](#) ▾



СУТОВЕТ представляет «Гистология Одного Дня» курс по индивидуальной лабораторной подготовке гистотехнологов

Бюро ветеринарной морфологии **СУТОВЕТ**

проводит цитологические и гистологические исследования у животных в Санкт-Петербурге.

Если Вы - **ветеринарный врач** или **владелец животного** - и возникла необходимость сделать цитологию или гистологию собаке, кошке или другому животному, то Вы пришли по адресу.


[Цитология](#)



[Все услуги](#)



[Гистология](#)



СУТОВЕТ

[Обратная связь](#)

С-ПЕТЕРБУРГ, ПАРГОЛОВО



194294, г. Санкт-Петербург, Парголово,
ул. Байкальская, 20
[+7 \(921\) 942-04-00](tel:+79219420400)
info@cytovet.ru



Церковь Петра и Павла
(А.П. Брюллова) в
Шуваловском парке



Бруно Ф. Гранхольм
вокзал 1906



Шишкин И. И. Сныть-трава. Парголово
Третьяковская галерея



CYTOVET

Связь микробиома рубца со здоровьем конечностей у высокопродуктивных коров

Селиванов Дмитрий Геннадьевич,
кандидат биологических наук
НПК «БИОТРОФ»

Б И О Т Р О Ф

МИКРОБИОЛОГИЯ ДЛЯ ЖИВОТНОВОДСТВА



БИОТРОФ МИКРОБИОЛОГИЯ ДЛЯ ЖИВОТНОВОДСТВА



>20 патентов на
продукцию



Все препараты
зарегистрированы в
Россельхознадзоре



3 докторских и **14**
кандидатских диссертаций
защищено




Made
in Russia



СДЕЛАНО
В ПЕТЕРБУРГЕ



Производство сертифицировано
по международному стандарту
качества ISO 22000:2019



Свыше **700** научных
публикаций в отечественных и
зарубежных журналах, **15 Q1**

23 проекта РФ, Минобрнауки
РФ, Фонда содействия инновациям
и др. фондов



100% натуральная
БИОТРОФ
продукция без ГМО
МИКРОБИОЛОГИЯ ДЛЯ ЖИВОТНОВОДСТВА

ДОСТИЖЕНИЯ ГОСУДАРСТВЕННОГО МАСШТАБА



2017 ГОД

премия Правительства Российской Федерации в области науки и техники

2019 ГОД

премия Правительства Российской Федерации в области науки и техники для молодых ученых



2017 г.
Премия Правительства РФ в области науки и техники

2019 г.
Премия Правительства РФ в области науки и техники для молодых ученых

ОТЕЧЕСТВЕННЫЕ БИОПРЕПАРАТЫ: СТРАТЕГИЯ ВОСХОЖДЕНИЯ



В Ленинградской области построен современный высокотехнологичный научно-производственный комплекс. Он включает в себя производственно-лабораторный и административный корпуса, склады, - площадью более **7000 кв.м.**

Мощность производства: **более 1 300 тонн готовой продукции в год**

Б И О Т Р О Ф

МИКРОБИОЛОГИЯ ДЛЯ ЖИВОТНОВОДСТВА



Актуальность



Микробное сообщество (микробиота) ЖКТ играет важную роль в поддержании гомеостаза организма, в том числе участвуя в пищеварении, защите от патогенов и регуляции иммунитета.



Технологии высокопроизводительного ДНК-секвенирования позволяют количественно оценить таксономический и функциональный состав микробиоты.

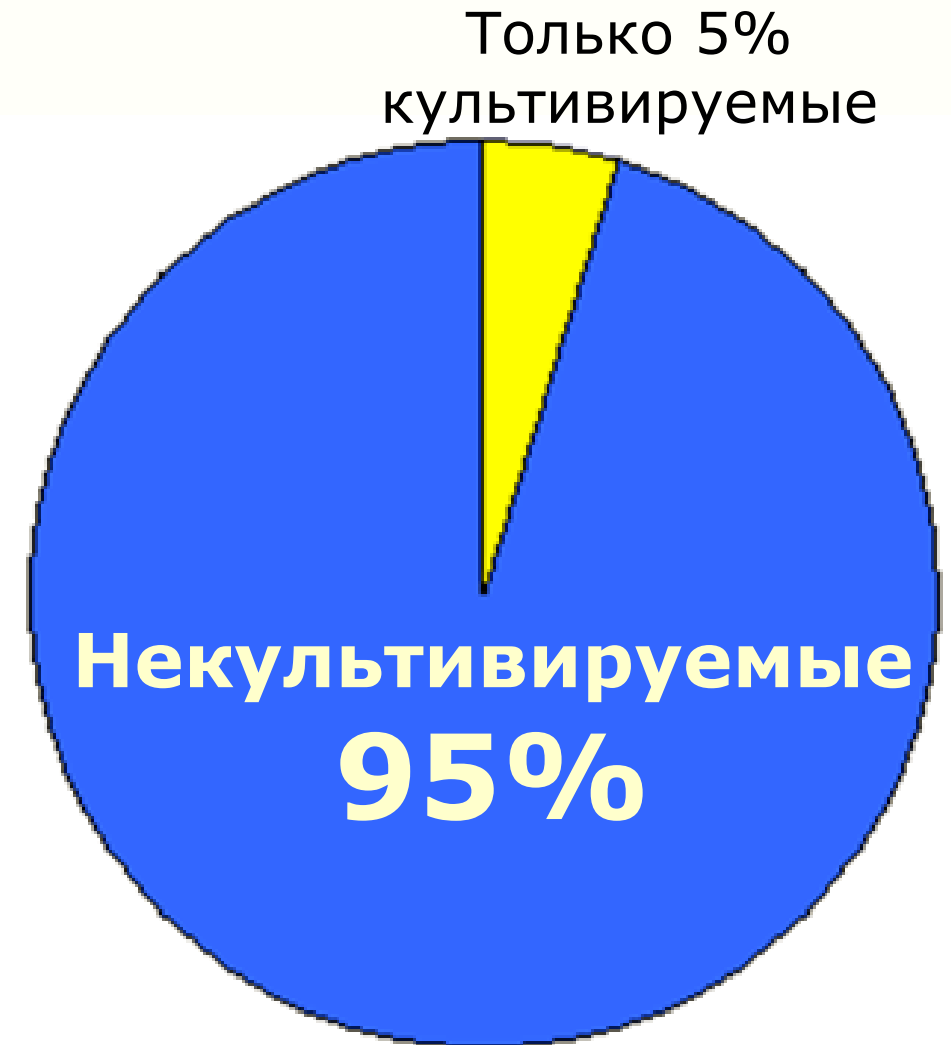Б И О Т Р О Ф

МИКРОБИОЛОГИЯ ДЛЯ ЖИВОТНОВОДСТВА

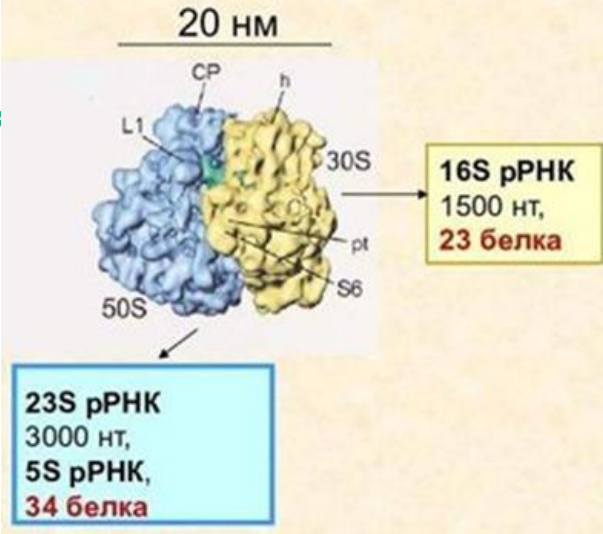


СОВРЕМЕННЫЙ ВЗГЛЯД НА МИКРОБИОТУ

✓ Традиционные представления о составе микробиоты рубца и копыт не точны!

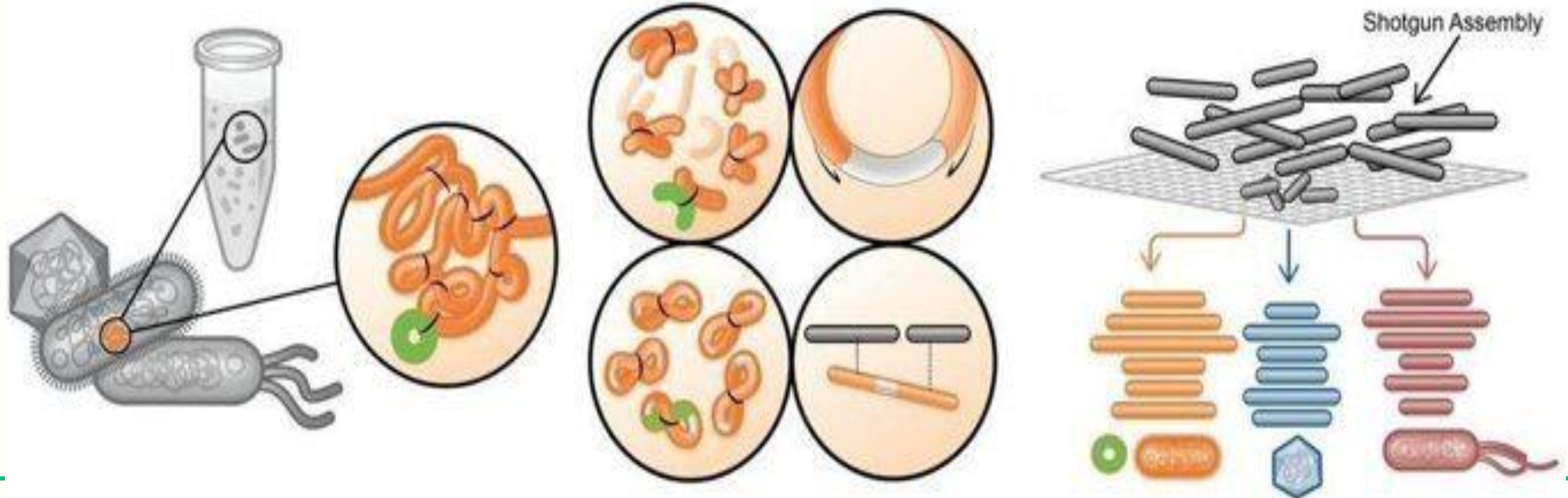


Рибосома бактерий



МЕТАГЕНОМНЫЕ ИССЛЕДОВАНИЯ

Выделение ДНК и определение точного состава микробиома.





NGS-СЕКВЕНИРОВАНИЕ: ИХ ГОРАЗДО БОЛЬШЕ, ЧЕМ ВЫ ДУМАЛИ

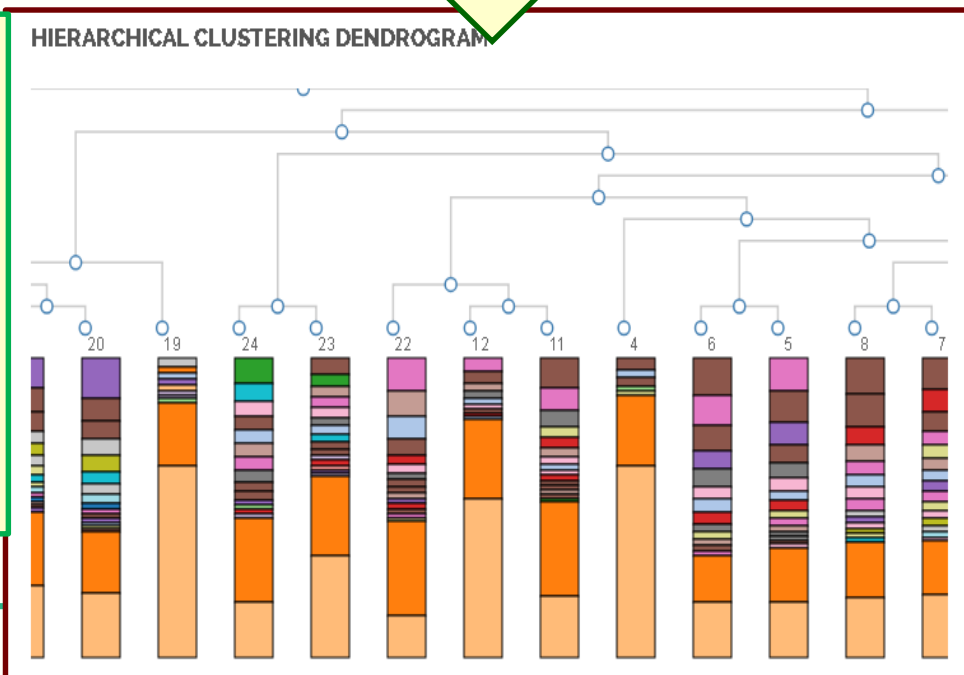


- ✓ 27 филумов;
- ✓ 173 семейства;
- ✓ 390 родов;
- ✓ 686 видов

микроорганизмов.

Секвенатор 2 поколения (NGS-секвенирование):

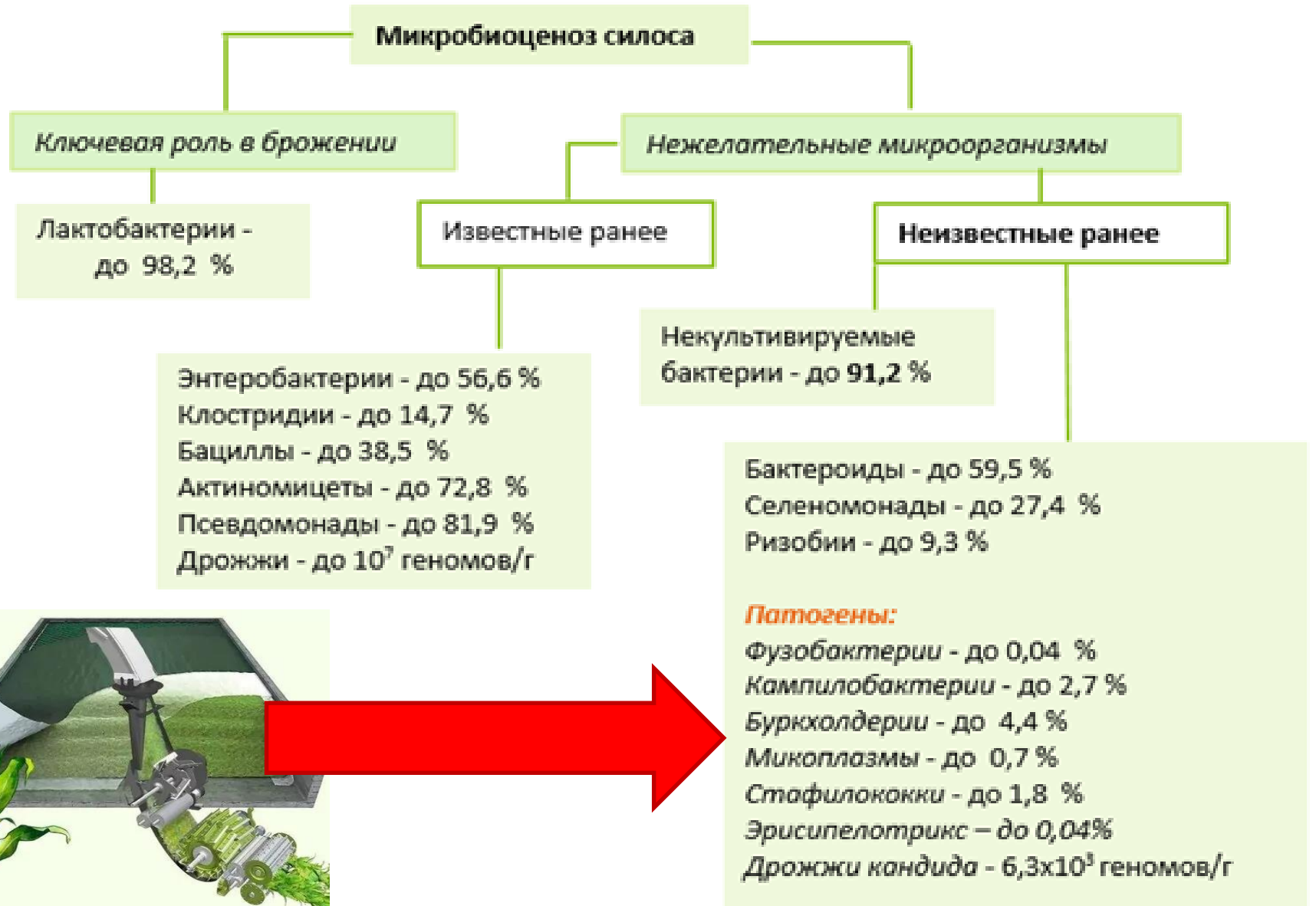- ✓ позволяет за 1 анализ определить все 100% микроорганизмов,
- ✓ определять виды микроорганизмов



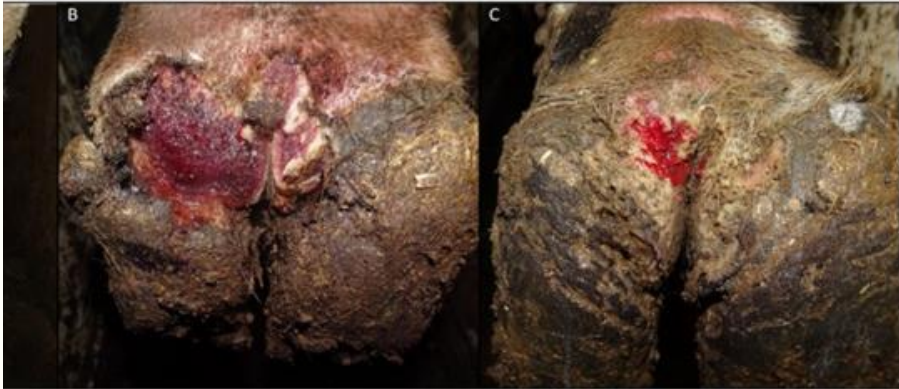

СИЛОС – КЛЮЧЕВОЙ ФАКТОР РИСКА

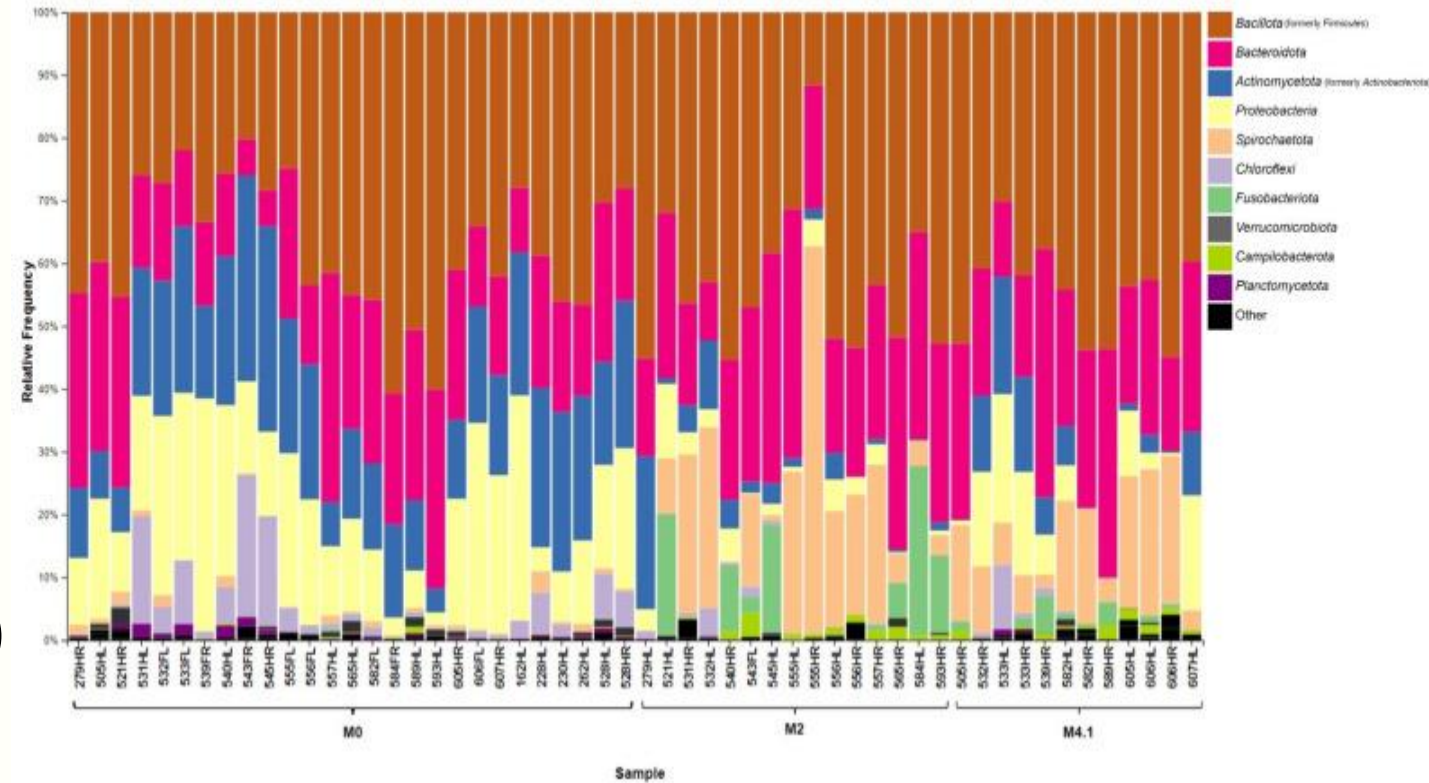
**в рубце
численность ↑,
инфекция
распространяется
на вымя,
КОПЫТА,
репродуктивную
систему**



ОСНОВНЫЕ ВОЗБУДИТЕЛИ ЗАБОЛЕВАНИЙ КОПЫТ

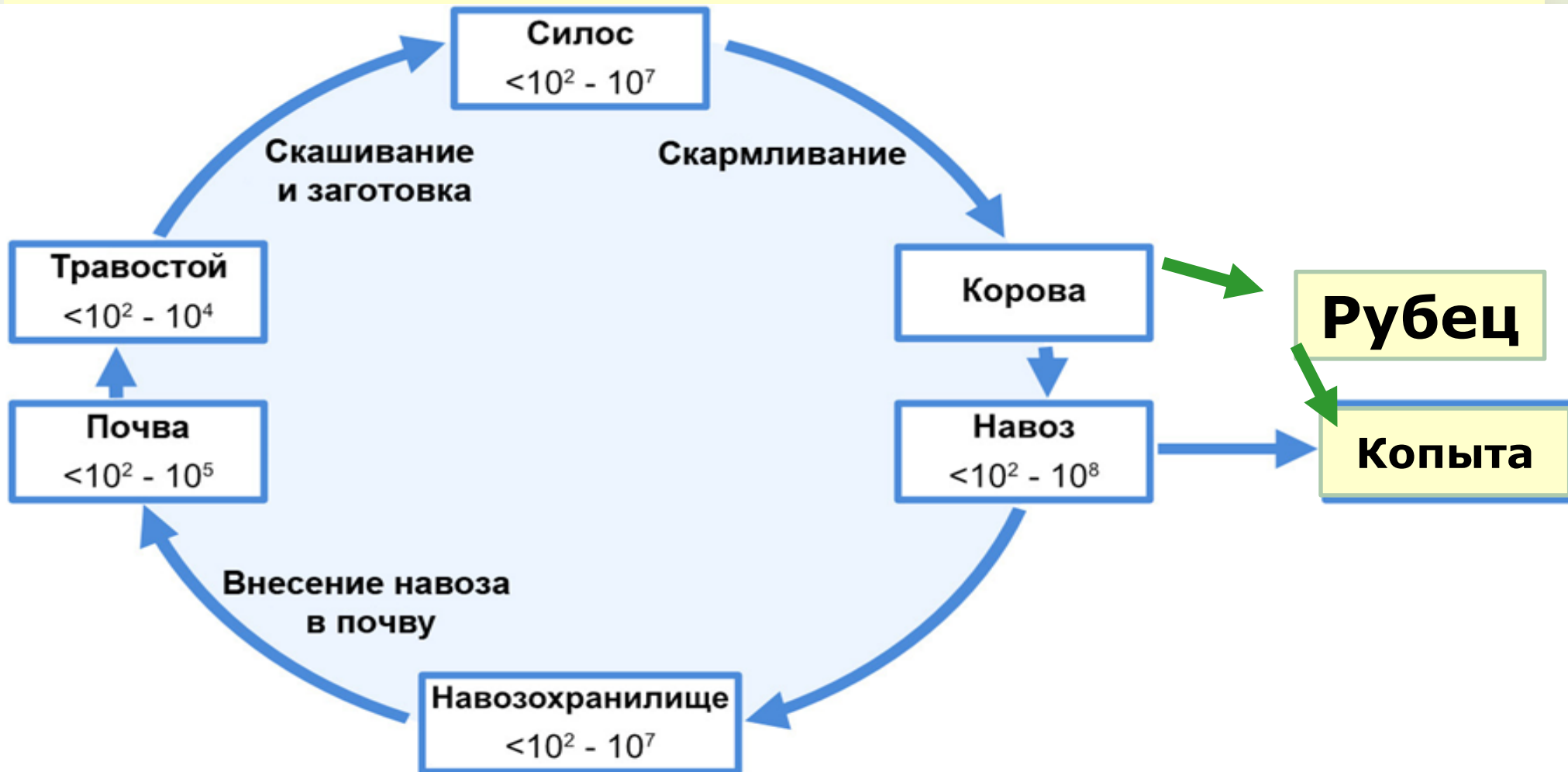


- Fusobacteriota,
- Spirochaetota (Treponema)
- Porphyromonas
- Актиномицеты





ПАТОГЕНЫ КОПЫТНОГО РОГА: НЕ МЕСТНАЯ ИНФЕКЦИЯ, А СИСТЕМНЫЙ СБОЙ, НАЧИНАЮЩИЙСЯ В РУБЦЕ





Механизм многофакторный и идет через системное поражение сосудов, барьерных тканей и иммунной системы.

Прямое кишечно-печеночное воздействие:

- **Эндотоксины** повреждают слизистую ЖКТ → повышают ее проницаемость («синдром дырявого кишечника и рубца»).
- Через поврежденный барьер в кровоток проникают не только сами токсины и патогены из рубца/кишечника.
- Печень (главный детоксикант) перегружается → токсины проходят в системный кровоток.

Системное воздействие:

- Некоторые токсины напрямую повреждают эндотелий сосудов (васкулотоксичны).
- В мелких капиллярах основы кожи копыта это приводит к **васкулиту**, тромбозу, ишемии и нарушению трофики ламинарного слоя.

Иммуносупрессия и воспаление:

- Результат - **хроническое системное воспаление** и неспособность организма локализовать инфекцию

Присутствие генов эндотоксинов в образцах силосов из животноводческих хозяйств г. Санкт-Петербурга и Ленинградской области



Продуцент	Доля проб, в которых выявлено присутствие генов токсина, %									
	Энтеробактерии				Cl. perfringens			Cl. difficile		
Ген токсина	stx2B	stx1A	eae	ehxA	cpa1	cpb	etx	cdtB	tcdA	tcdB
Район										
Волосовский	67	0	0	33	0	0	100	100	0	0
Волховский	17	0	0	17	0	0	89	50	0	0
Всеволожский	57	29	0	29	57	0	57	71	71	29
Выборгский	69	85	23	38	46	0	46	69	0	0
Гатчинский	50	28	0	44	28	0	56	0	11	0
Кингисеппский	0	0	0	0	0	0	75	0	0	0
Киришский	0	67	0	0	25	0	83	33	0	0
Кировский	36	0	0	36	0	0	82	73	0	0
Ломоносовский	44	63	6	0	31	0	75	6	0	0
Приозерский	18	71	35	18	71	0	71	18	0	0
Пушкинский	40	40	0	0	0	0	100	30	20	0
Сланцевский	0	50	0	0	0	0	50	0	0	0
Тихвинский	61	89	0	0	56	0	67	11	0	0



УРОВЕНЬ ЗАГРЯЗНЕНИЯ ЭНДОТОКСИНАМИ

- Во многих пробах было выявлено присутствие генов шигатоксинов А и В (*stx1A*, *stx2B*), интимина (*eae*), энтерогемолизина (*ehxA*), которые продуцируют энтеробактерии, α-токсина (*cpa1*) и ε-токсина (*etx*), которые синтезирует вид *Clostridium perfringens*, а также бинарного токсина (*cdtB*), токсинов А (*tcdA*) и В (*tcdB*), производимых видом *Cl. difficile*.
- **Абсолютно «чистые»** - лишь 23% силосов от общего количества всех исследованных проб.
- **Значительно загрязненные токсинами** - около 32% кормов: от 3 до 5 генов эндотоксинов.

БЛАГОПРИЯТНЫЕ УСЛОВИЯ ДЛЯ РАЗМНОЖЕНИЯ ПАТОГЕНОВ КОПЫТНОГО РОГА НА ФОНЕ ВЫСОКОКОНЦЕНТРАТНОГО КОРМЛЕНИЯ

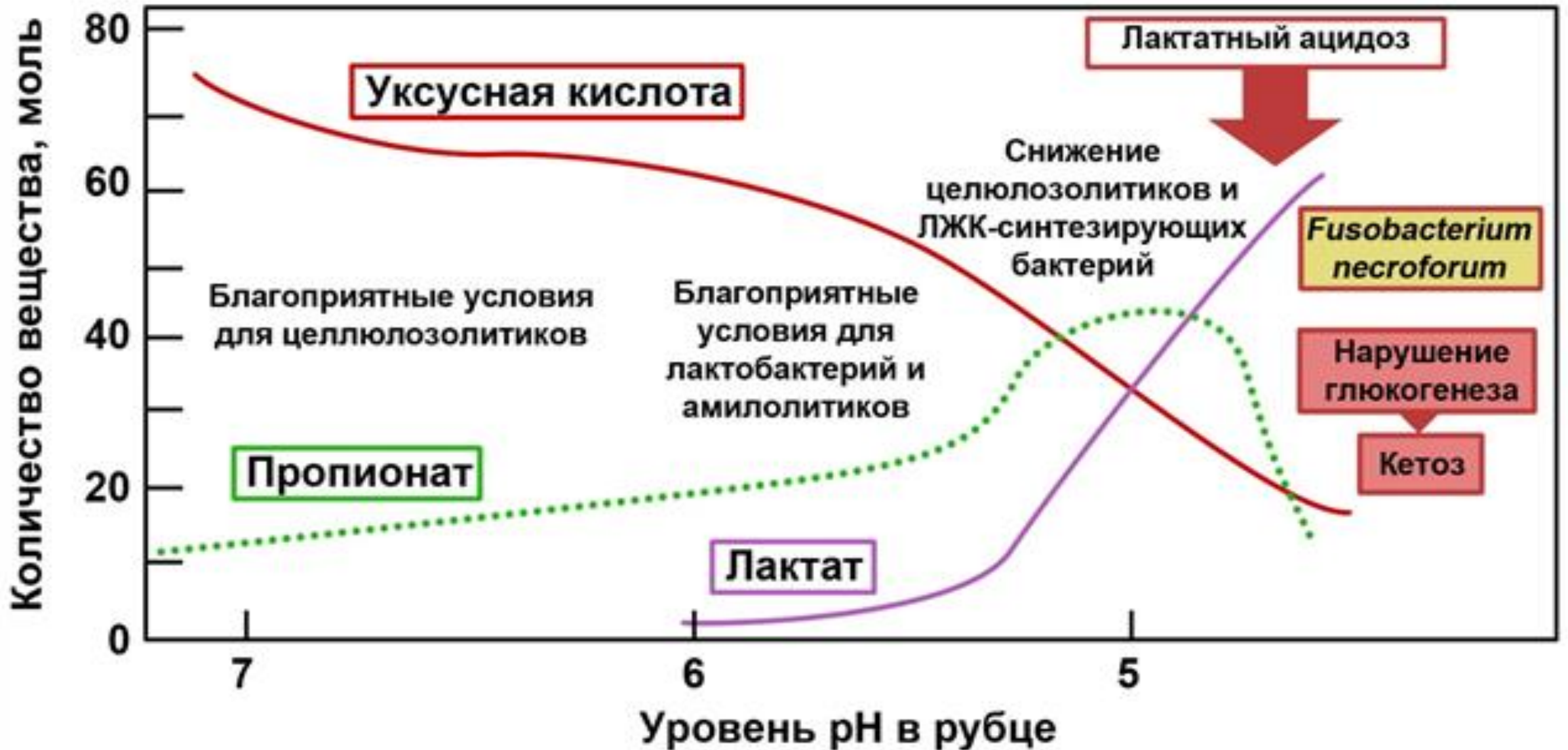
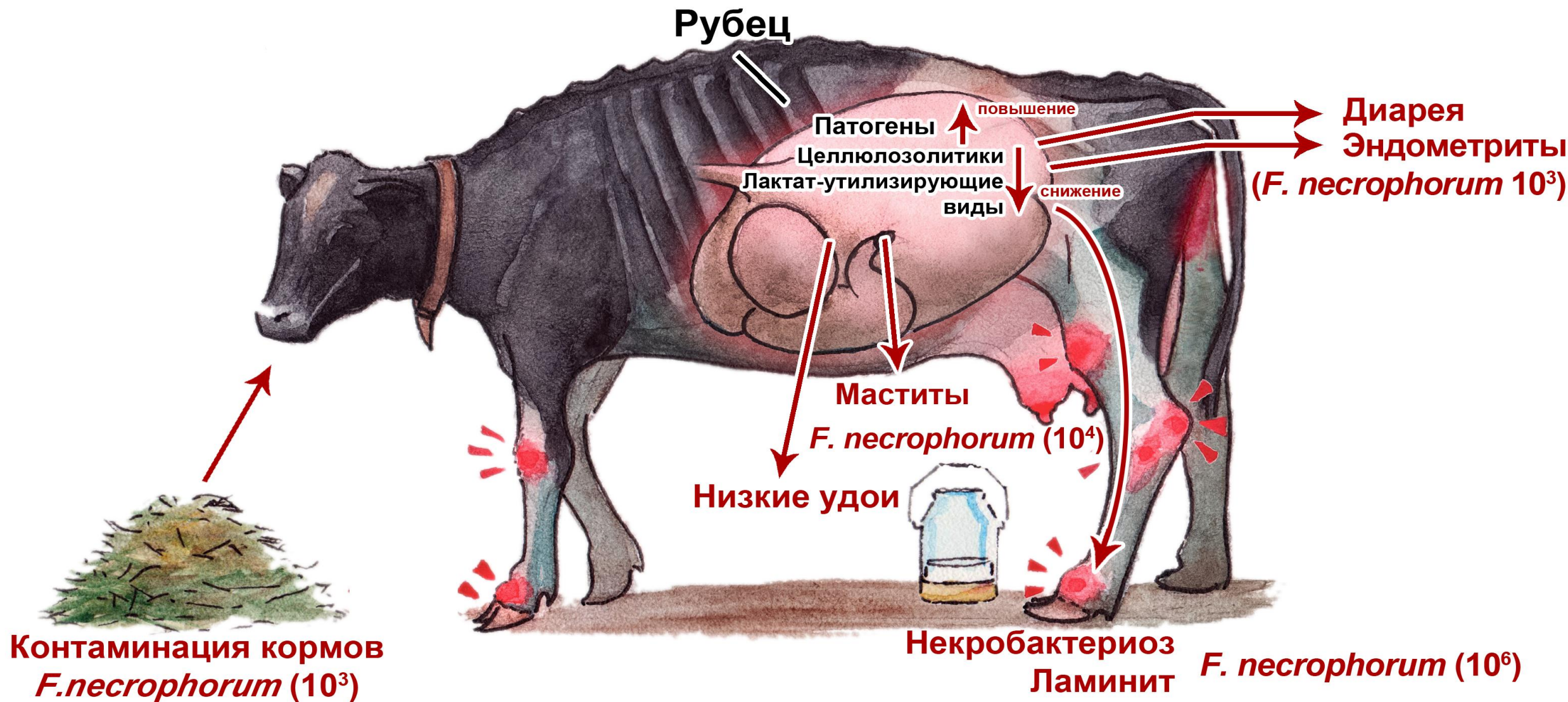


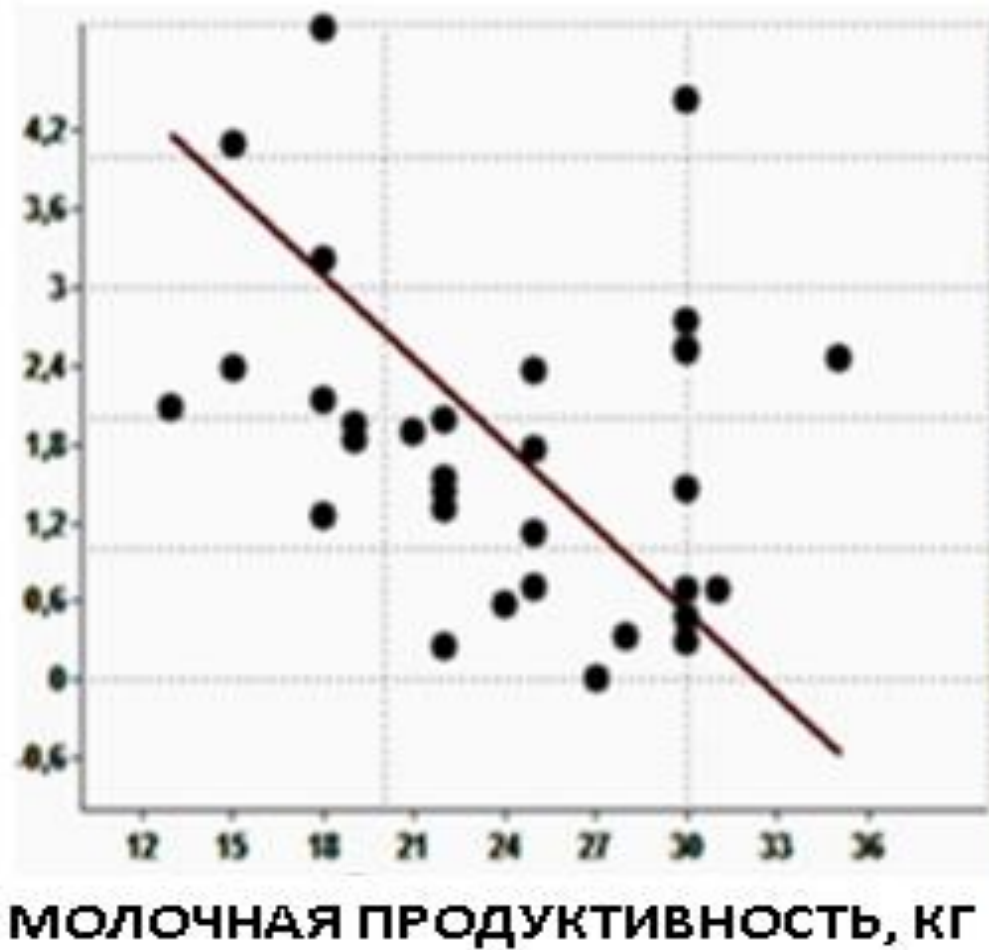
СХЕМА ЦИРКУЛЯЦИИ ПАТОГЕННЫХ ФУЗОБАКТЕРИЙ НА ФЕРМЕ



*А - Зависимость между содержанием *F. necrophorum* в рубце коров и уровнем надоя, Б – поражения копыт (данные НПК «БИОТРОФ»)*



F. necrophorum, %



А



Б

ЭНДОМЕТРИТ — МАРКЕР РИСКА ХРОМОТЫ

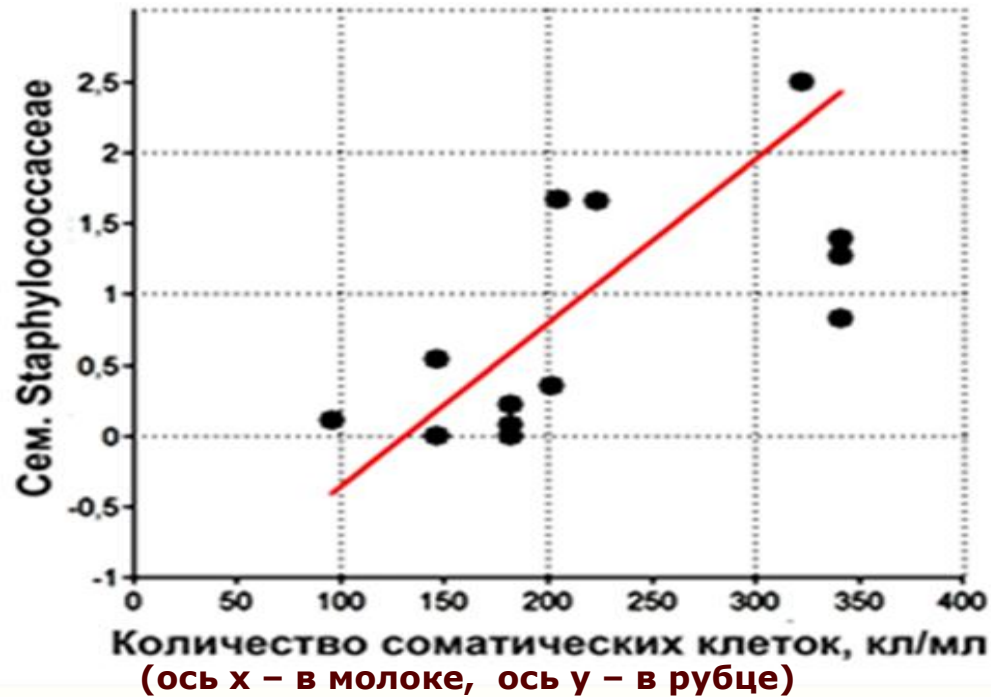


Fusobacterium necrophorum — ключевой патоген:
от эндометрита к поражению копыта

Варианты опыта	<i>Fusobacterium</i> sp.
Послеотельный гнойно-катаральный эндометрит ($M \pm m$, n=7)	8,4±5,9
Клинически здоровые ($M \pm m$, n=7)	5,5±3,1
t-критерий Стьюдента	443,9

- Выявление *Fusobacterium* в соскобах с влагалища и эндометрия коров — это не локальная проблема репродуктивной системы. Это маркер наличия данного патогена в системном кровотоке и его способности колонизировать различные слизистые оболочки и поврежденные ткани, включая дерму копыта.

Связь стафилококков в рубце и заболеваний эпителия вымени и копыт



Циркулирующие в крови бактериальные эндотоксины не просто вызывают воспаление. Они напрямую ПОДАВЛЯЮТ РАБОТУ ГЕНОВ, ответственных за их ключевую функцию — будь то **синтез жира в вымени или формирование прочного рога в копыте.**

Мишень эндотоксинов в копытах: гены синтеза кератина (*KRT1*, *KRT10*, *KRT2*), гены структурных белков рога, гены ферментов ороговения.

Результат подавления - нарушение кератинизации. Синтез дефектного, рыхлого, слабого рога.

МИКОТОКСИНЫ СИЛОСА
АТАКУЮТ, ПРИВОДЯ, СОВМЕСТНО С ПАТОГЕНАМИ, К ЕДИНОМУ
РЕЗУЛЬТАТУ — ХРОМОТЕ

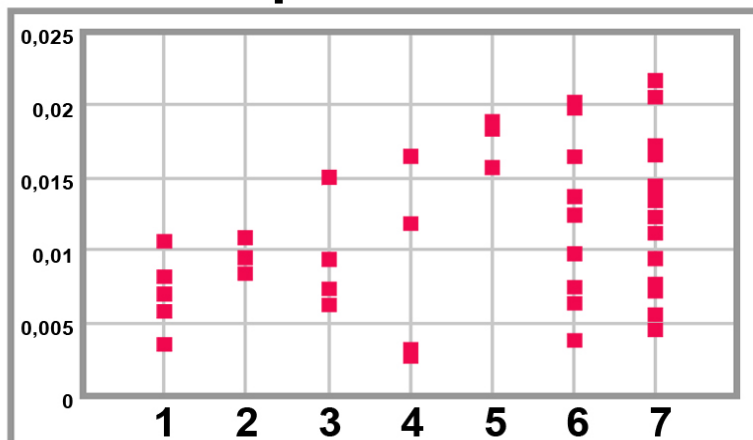


Действие микотоксинов и субклинического ацидоза рубца не просто суммируется, а синергически умножается, создавая **порочный круг.**

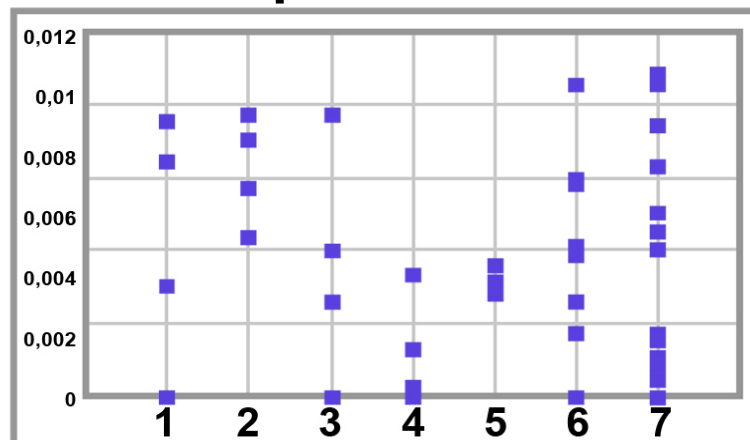
МИКОТОКСИНЫ ПОРАЖАЮТ РАСТЕНИЯ ЕЩЕ В ПОЛЕ



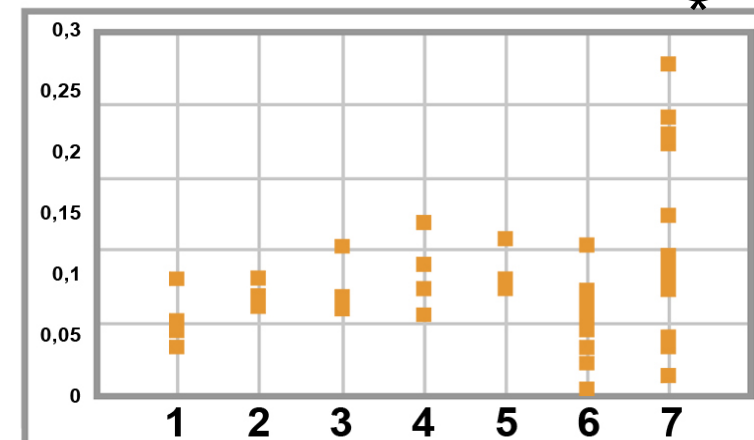
Афлатоксины



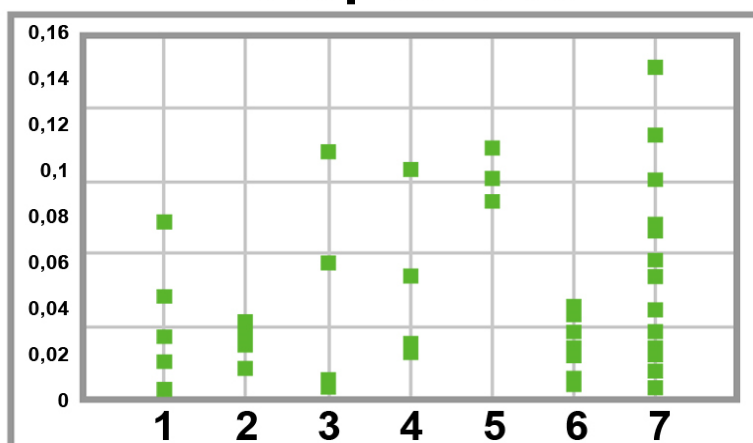
Охратоксин А



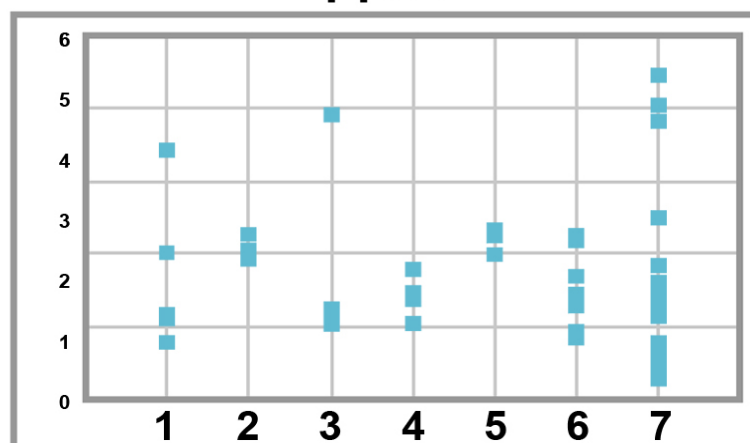
T-2 токсин *



Зеараленон



ДОН



Легенда

- 1 - ежа,
- 2 - дюцерна,
- 3 - райграс,
- 4 - смесь клевера и фестулолиума,
- 5 - кукуруза,
- 6 - тритикале,
- 7 - смесь клевера и тимофеевки

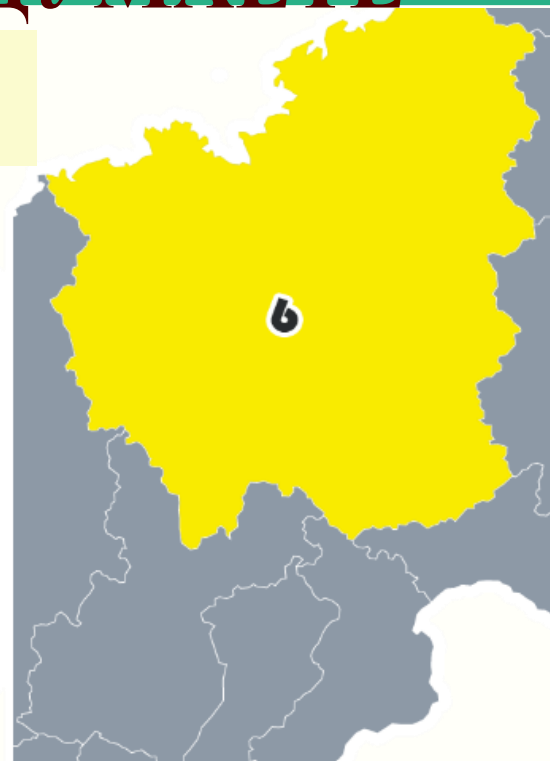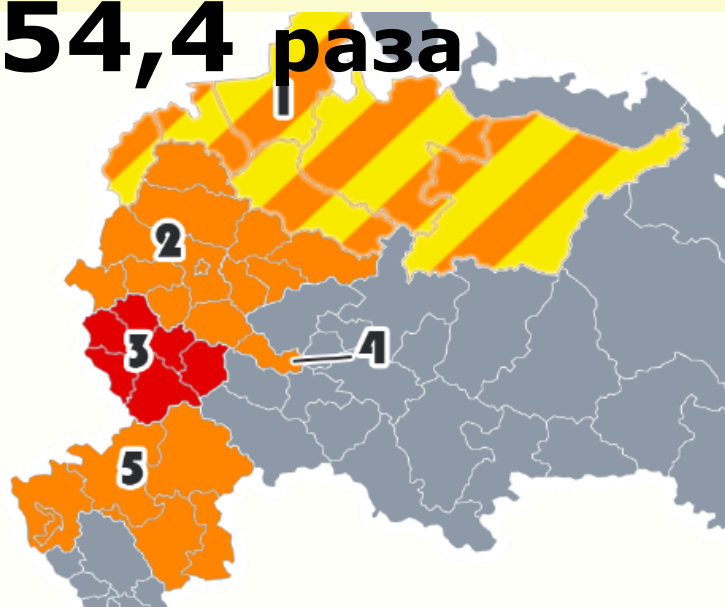
* По данным за 2014 г., Ленинградская область

МИКОТОКСИНОВ В СИЛОСЕ БОЛЬШЕ, ЧЕМ ВЫ ДУМАЕТЕ








ПРЕВЫШЕНИЕ УРОВНЯ ПДК – ДО

*** 54,4 раза**



- 1 – Северо-Западный ФО (n=73),
- 2 – Центральный ФО
(кроме Центрально-Черноземного региона) (n=49),
- 3 – Центрально-Черноземный регион (n=55),
- 4 – Республика Мордовия (n=31),
- 5 – Южный ФО (n=58),
- 6 – Республика Якутия (n=18),

 - суммарная токсичность от 8 до 10 ПДК,
 - от 11 до 15 ПДК,
 - от 16 до 20 ПДК,
 - 21 и более ПДК,
 - территория, не охваченная исследованиями.

** по данным 2014 г.*

НАИБОЛЕЕ РАСПРОСТРАНЕННЫЕ - фузариотоксины:

ДОН – до $13,3 \pm 0,52$ мг/кг

ЗЕН – до $1,3 \pm 0,08$ мг/кг

Т-

2 токсин – до $1,69 \pm 0,07$ мг/кг

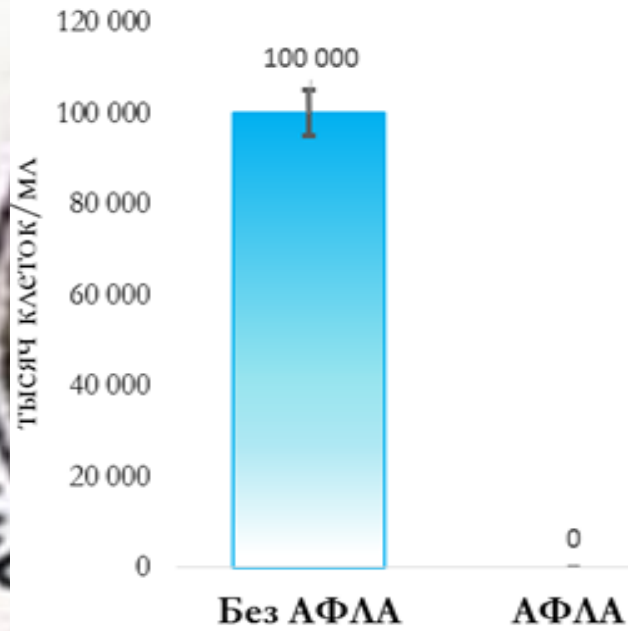
БИОТРОФ

МИКРОБИОЛОГИЯ ДЛЯ ЖИВОТНОВОДСТВА

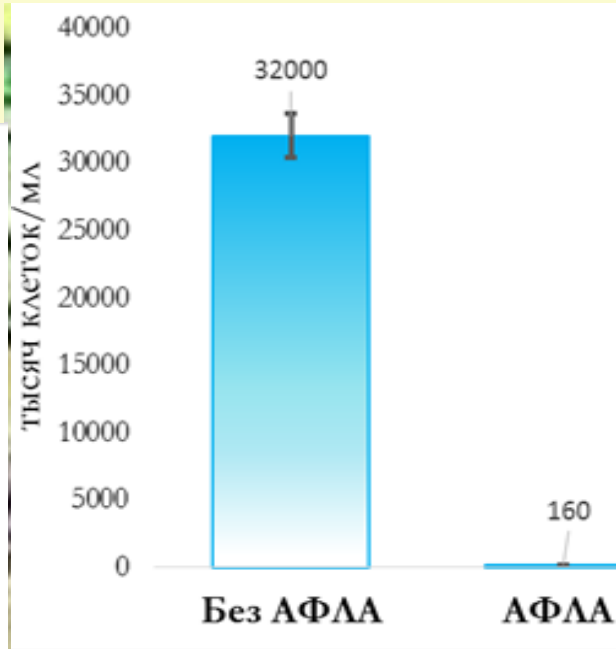
МИКОТОКСИНЫ: СНАЧАЛА - УДАР ПО РУБЦУ



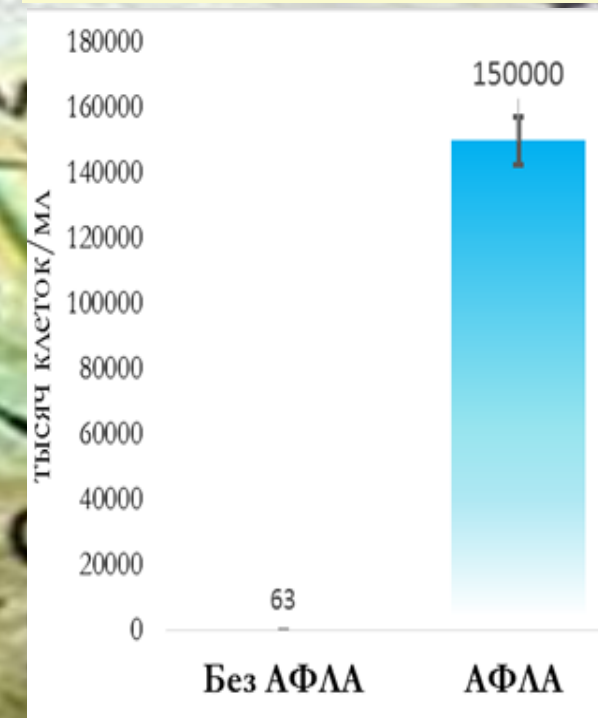
ЦЕЛЛЮЗОЛИТИКИ



ЛЖК- синтезирующие



ПАТОГЕНЫ



НАРУШЕНИЕ ПРОЦЕССОВ ПЕРЕВАРИВАНИЯ КОРМОВ, ПОРАЖЕНИЯ КОПЫТ

ТРИАДА НАИБОЛЕЕ ОПАСНЫХ ДЛЯ КОПЫТ МИКОТОКСИНОВ

МИКОТОКСИН	ОСНОВНОЙ МЕХАНИЗМ	КЛИНИЧЕСКОЕ СЛЕДСТВИЕ ДЛЯ КОПЫТА
ДОН	<ol style="list-style-type: none"> 1. Повышение проницаемости рубцового барьера (пропускает эндотоксины и патогены). 2. Иммуносупрессия (нарушает фагоцитоз и выработку антител). 3. Индукция апоптоза –гибели клеток (в т.ч. в основе кожи копыта). 	<p>Обострение и хронизация ламинита. Организм не может противостоять вторичной бактериальной инвазии. Повышается риск тяжелых язв подошвы.</p>
Т-2 ТОКСИН	<ol style="list-style-type: none"> 1. Прямое повреждение эндотелия сосудов (васкулотоксин №1). 2. Некроз тканей 3. Сильное подавление костномозгового кроветворения 	<p>Ишемический ламинит, некроз. Резкое нарушение кровоснабжения ламинарного слоя, ведущее к его слабости, отслоению и острой хромоте.</p>
Зеараленон	<ol style="list-style-type: none"> 1. Нарушает синтез коллагена и функцию фибробластов. 2. Может вызывать гормональный дисбаланс, влияющий на обмен веществ в соединительной ткани. 	<p>Разрыхление и снижение прочности соединительной ткани в копыте. Копытный рог становится более рыхлым, слабым, склонным к деформации и проникновению</p>





**Борьба с заболеваниями
копыт не должна
ограничиваться местной
обработкой.**

**Необходимо системное
вмешательство на уровне
кормления и здоровья рубца.**

СТРАТЕГИИ ПРОФИЛАКТИКИ НА РАЗЛИЧНЫХ УРОВНЯХ:

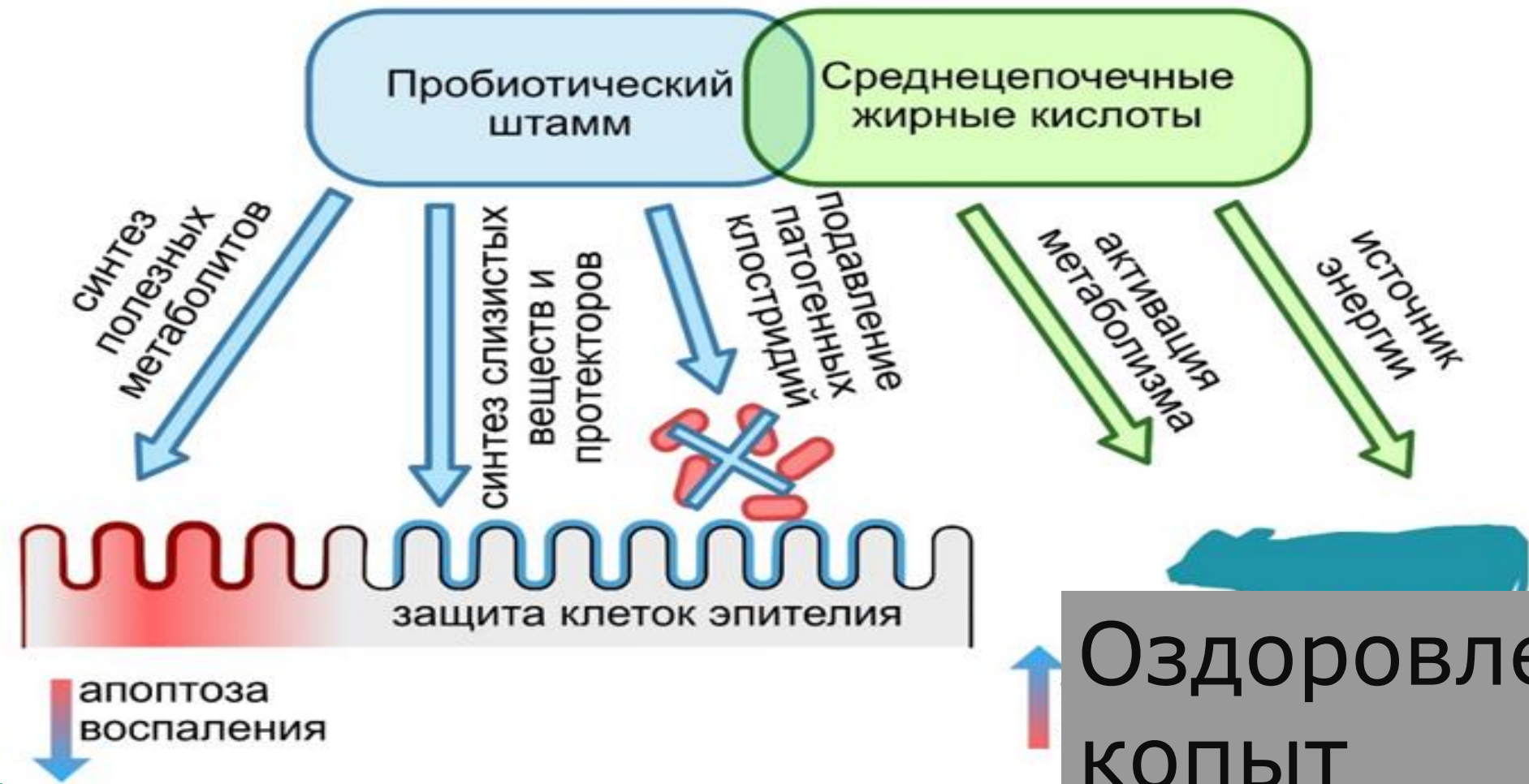


- 1) Силосные закваски
- 2) Сорбенты токсинов
- 3) Управление через здоровье рубца – пробиотики, фитобиотики, фармабиотики.



Фармабиотик АнтиКлос

ИНСТРУМЕНТ СИСТЕМНОГО КОНТРОЛЯ ЗДОРОВЬЯ КОПЫТ ЧЕРЕЗ НОРМАЛИЗАЦИЮ РУБЦА



БИОТРОФ
МИКРОБИОЛОГИЯ ДЛЯ ЖИВОТНОВОДСТВА

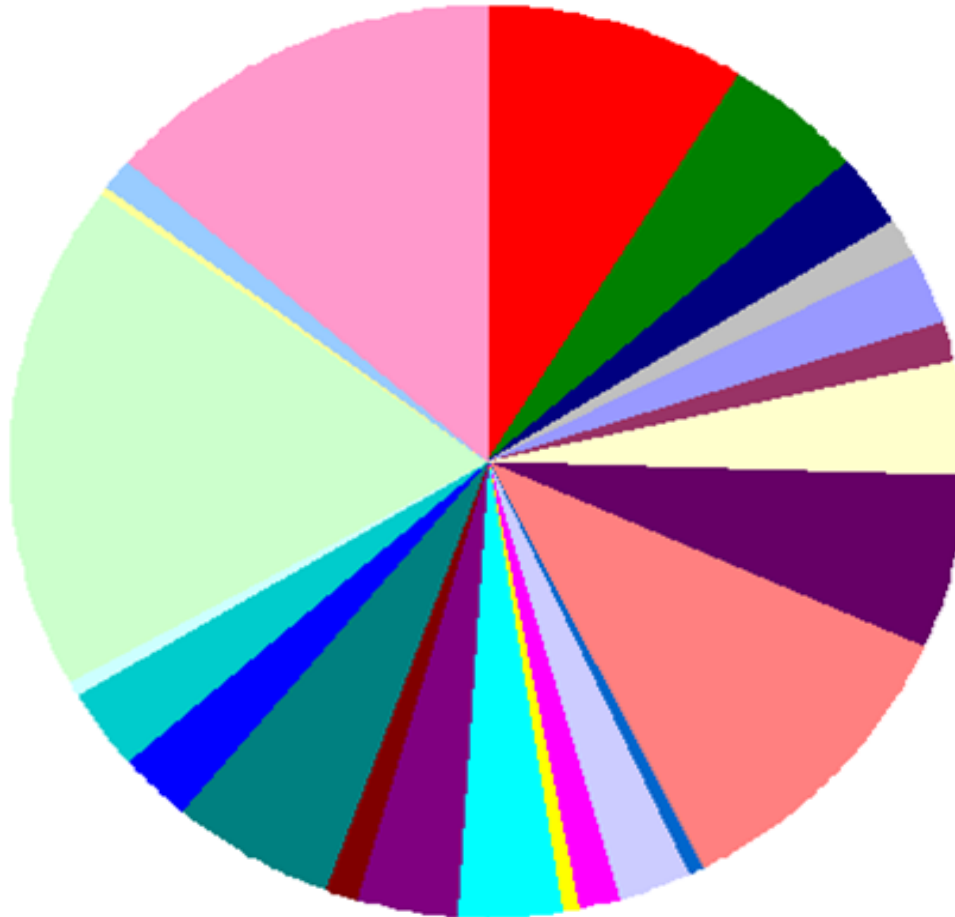


ПОЛНОГЕНОМНОЕ СЕКВЕНИРОВАНИЕ ШТАММА *BACILLUS* SPP. (АНТИКЛОС)

Токкрытие подсистемы



Распределение категорий подсистем



Количество функций подсистемы

- ☐ Кофакторы, витамины, простетические группы, пигменты
- ☐ Клеточная стенка и капсула (79)
- ☐ Вирулентность, болезни и защита (40)
- ☐ Метаболизм калия (3)
- ☐ Фотосинтез (0)
- ☐ Разное (24)
- ☐ Фаги, профаги, мобильные элементы, плазмиды (3)
- ☐ Мембранный транспорт (41)
- ☐ Получение железа и метаболизм (25)
- ☐ Метаболизм РНК (69)
- ☐ Нуклеозиды и нуклеотиды (98)
- ☐ Метаболизм белков (183)
- ☐ Деление клеток и клеточный цикл (6)
- ☐ Подвижность и хемотаксис (42)
- ☐ Регуляция и клеточная сигнализация (26)
- ☐ Вторичный метаболизм (6)
- ☐ Метаболизм ДНК (60)
- ☐ Жирные кислоты, липиды и изопреноиды (57)
- ☐ Метаболизм азота (19)
- ☐ Покой и спороношение (92)
- ☐ Дыхание (41)
- ☐ Реакция на стресс (46)
- ☐ Метаболизм ароматических соединений (10)
- ☐ Аминокислоты и производные (295)
- ☐ Метаболизм серы (6)
- ☐ Метаболизм фосфора (18)
- ☐ Углеводы (218)

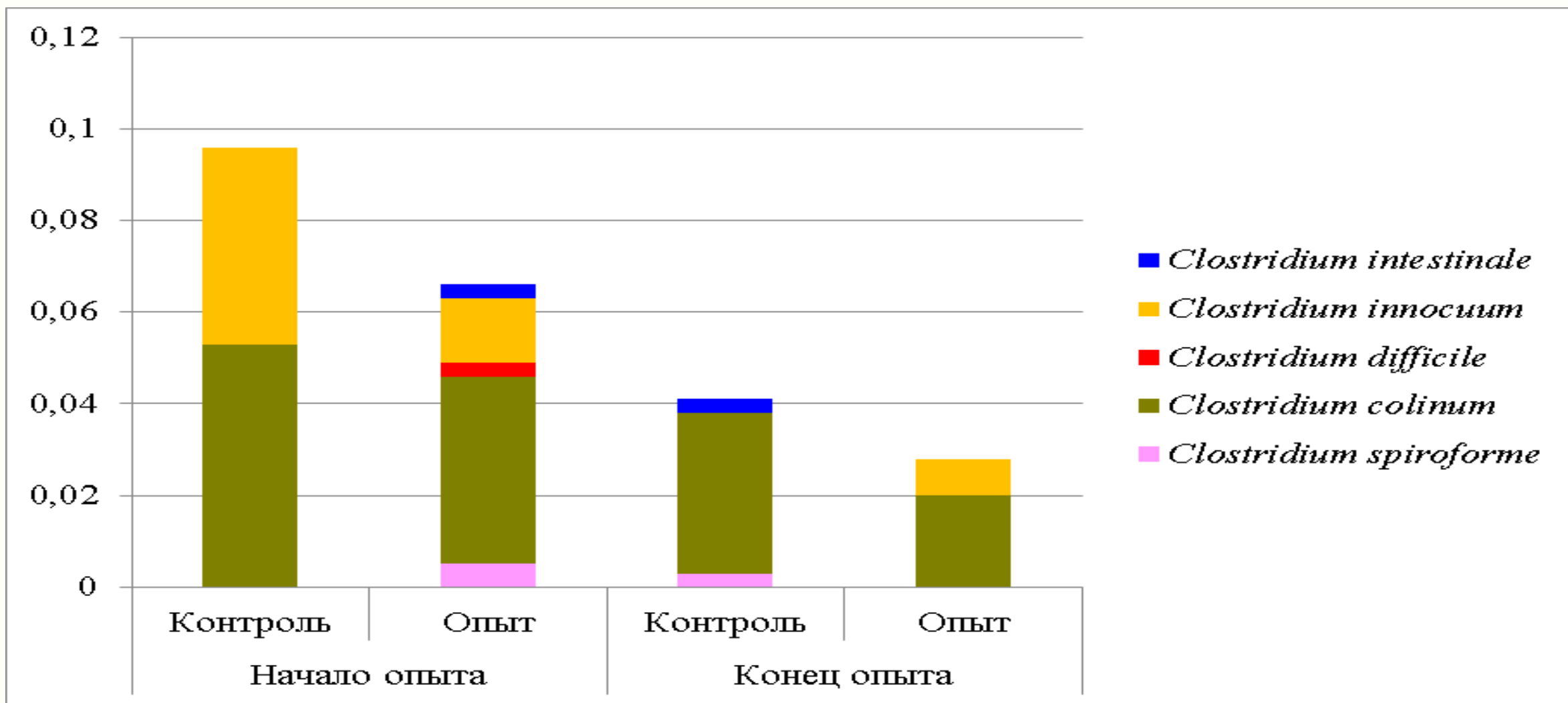


ПОВЫШЕНИЕ ИММУНИТЕТА КОРОВ

Показатель	Группа	
	Контрольная	АнтиКлос
Резистентность (M ± m, n = 5)		
Лизоцим, мкг/мл сыворотки	1,11 ± 0,42	4,02 ± 0,36*
Бактерицидная активность сыворотки крови (БАСК), %	26,95 ± 3,27	37,61 ± 5,23
Фагоцитарное число	1,55 ± 0,14	1,68 ± 0,09*

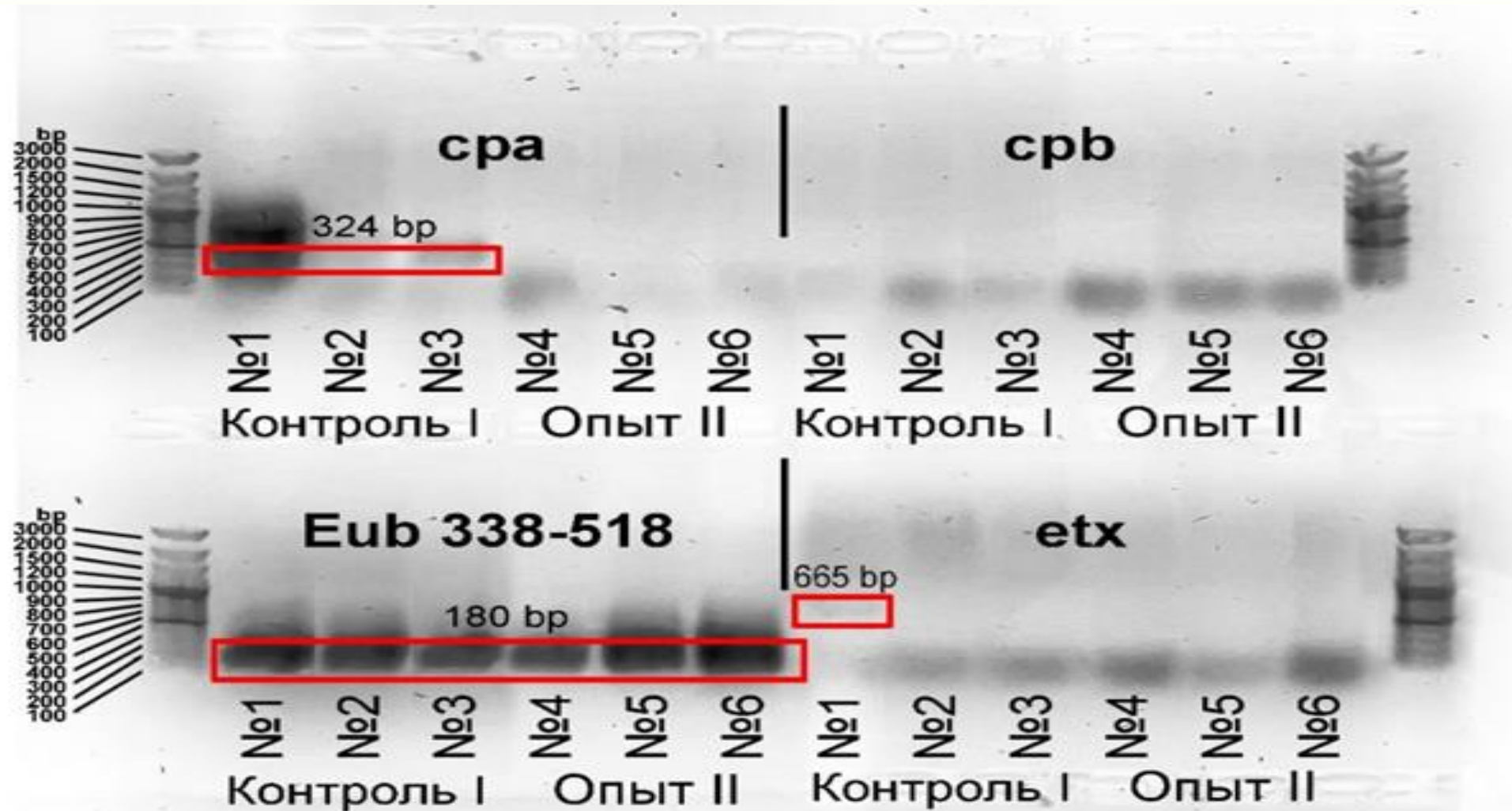


СОСТАВ ПАТОГЕНОВ В КИШЕЧНИКЕ МЕТОДОМ NGS-СЕКВЕНИРОВАНИЯ





Электрофорез в агарозном геле ампликонов генов альфа, бета и эпсилон токсинов *C. perfringens* в рубце коров



АНТИКЛОС

- ↓ эндотоксемии
- ↑ иммунитета
- ↓ васкулита
- Улучшение микроциркуляции
- Нормальная кератинизация
- Контроль системного воспаления
- Здоровый копытный рог



ПЛАТФОРМА ЗДОРОВЬЯ КОПЫТ БИОТРОФ



- ✓ НПК «БИОТРОФ» предоставляет рынку абсолютно полноценную платформу импортозамещения **всех видов заквасок для силосования**, включая препараты для консервирования **трудносилосуемых культур**, повышения **аэробной стабильности** и консервирования плющеного зерна, **пробиотиков, фитобиотиков и энтеросорбентов токсинов**.
- ✓ Компания БИОТРОФ - полностью **российский** производитель

Б И О Т Р О Ф

МИКРОБИОЛОГИЯ ДЛЯ ЖИВОТНОВОДСТВА



Спасибо за внимание!

ФГБОУ ВО «Санкт-Петербургский государственный университет ветеринарной медицины»

Тепловизионные исследования болезней копытец у крупного рогатого скота

Горохов В. Е., кандидат ветеринарных наук, доцент кафедры общей, частной и оперативной хирургии

Актуальность в ветеринарной ортопедии

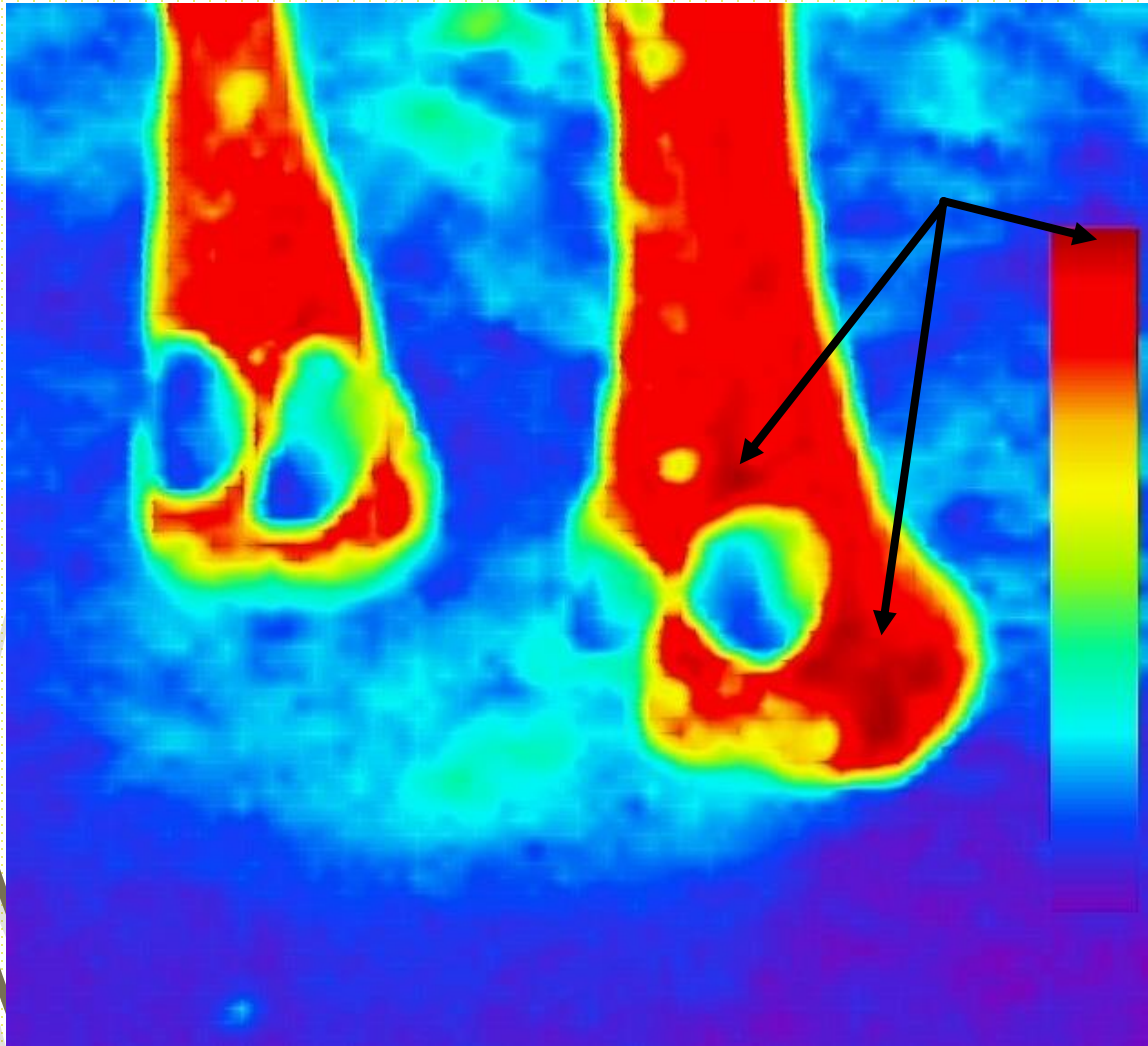
- Тепловизионные исследования применяются в медицине с 1956 года
- В ветеринарии получили широкую распространённость в течение последних 20 лет
- Используются в различных сферах ветеринарной деятельности
- Актуально в коневодстве, декоративном животноводстве и внедряется в условиях сельского хозяйства
- Тепловизионные исследования являются методом первого выбора в диагностике ортопедических заболеваний у животных
- Диагностику болезней с помощью тепловизора называют «инфракрасной термографией» (ИТ)



В ортопедии КРС, ИТ наиболее актуальна в области копытец, так как:

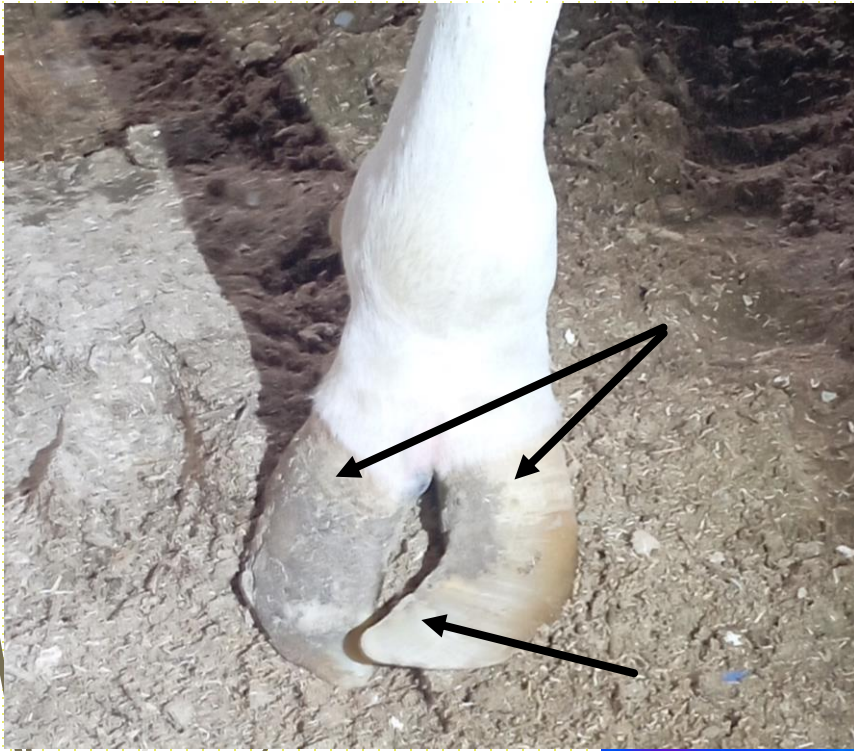
- **Болезни копытец – наиболее распространённая группа ортопедических патологий**
- **Дистальный участок конечности отдалён от тела**
- **Гидростатическое давление в сосудах пальцев значительно ниже**
- **Любые патологии в области копытец связаны с изменением теплоотдачи**
- **Создаётся резко контрастная картина во время исследования**
- **Возникает возможность контроля патологии в динамике лечения**
- **Мониторинг заболеваний копытец позволяет предотвращать развитие патологических осложнений**

Инфракрасная термография – это:



- Неинвазивный метод, измеряющий исходящее тепловое излучение с поверхности исследуемого объекта (части тела)
- Получаемое графическое цветоконтрастное изображение называется термограммой
- Области наиболее высоких температур, отображаются красным и тёмно-красным цветом
- На термограмме справа, указана температурная цветовая шкала

ИТ применяется с целью

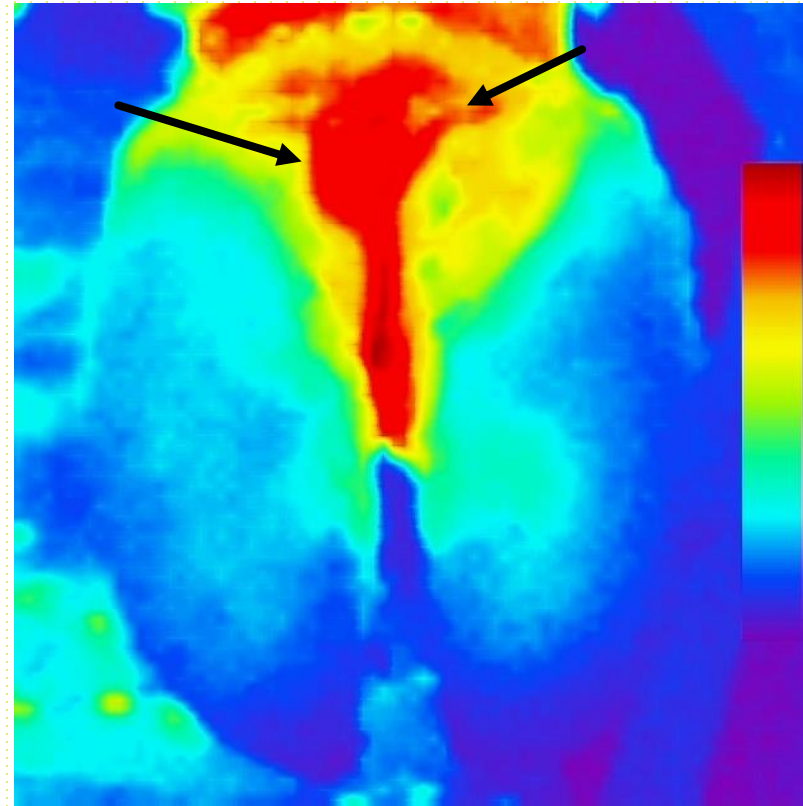
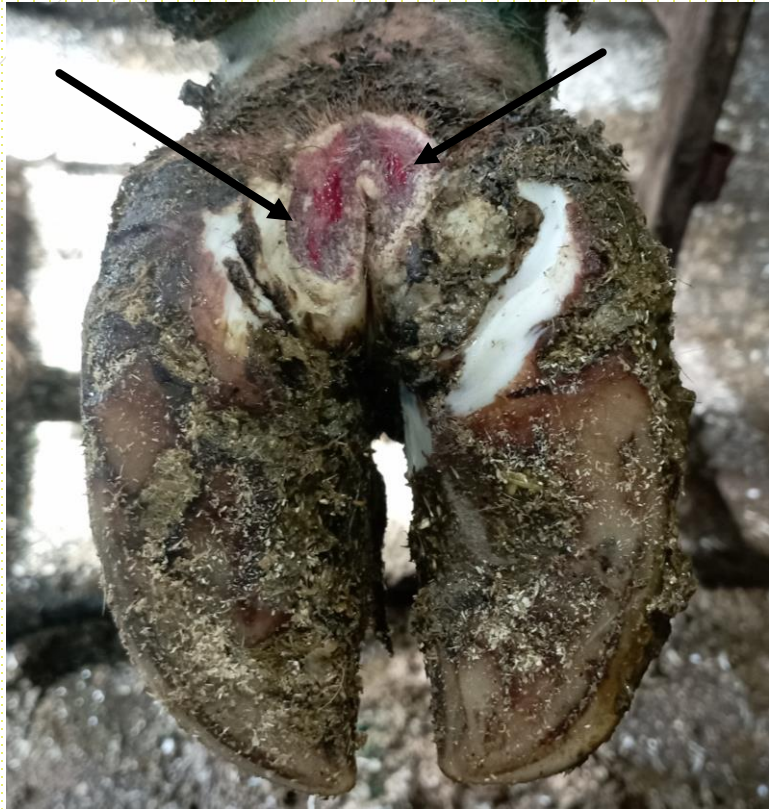

- Индикации разнообразных патологий в области копытец и не только патологий
- Например, воспалительные процессы, новообразования, изъязвления, грануляции, раны, рубцевания, пролиферации, гиперкератоз и др.
- Участки с отсутствием кровообращения, например, в области венчика – высокая температура, а по месту чрезмерно отросшего рога копытца – низкая.

Возможности диагностики

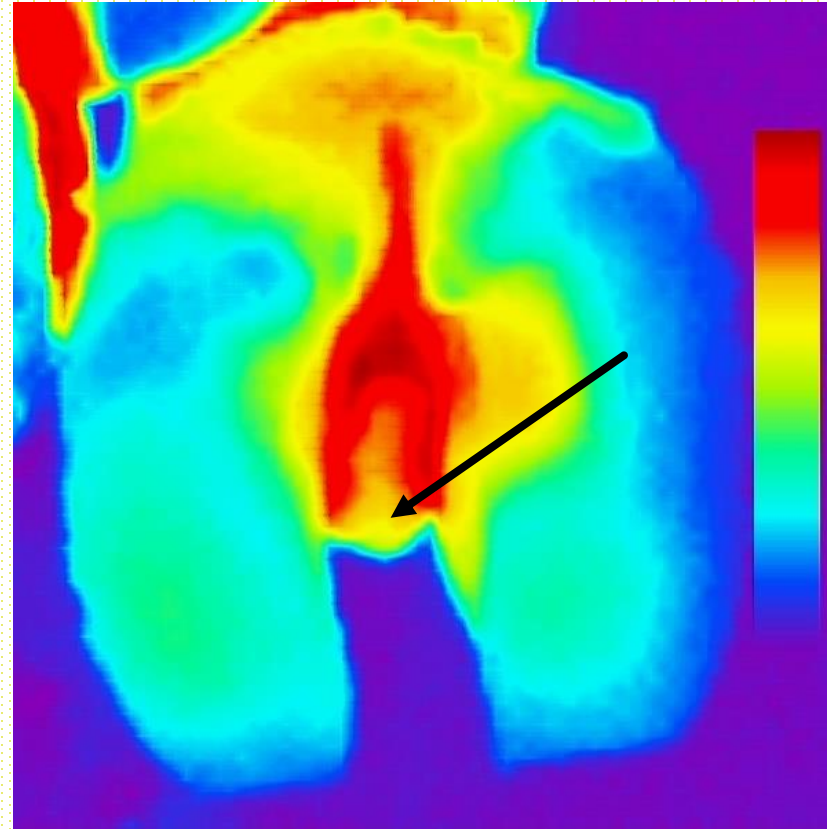
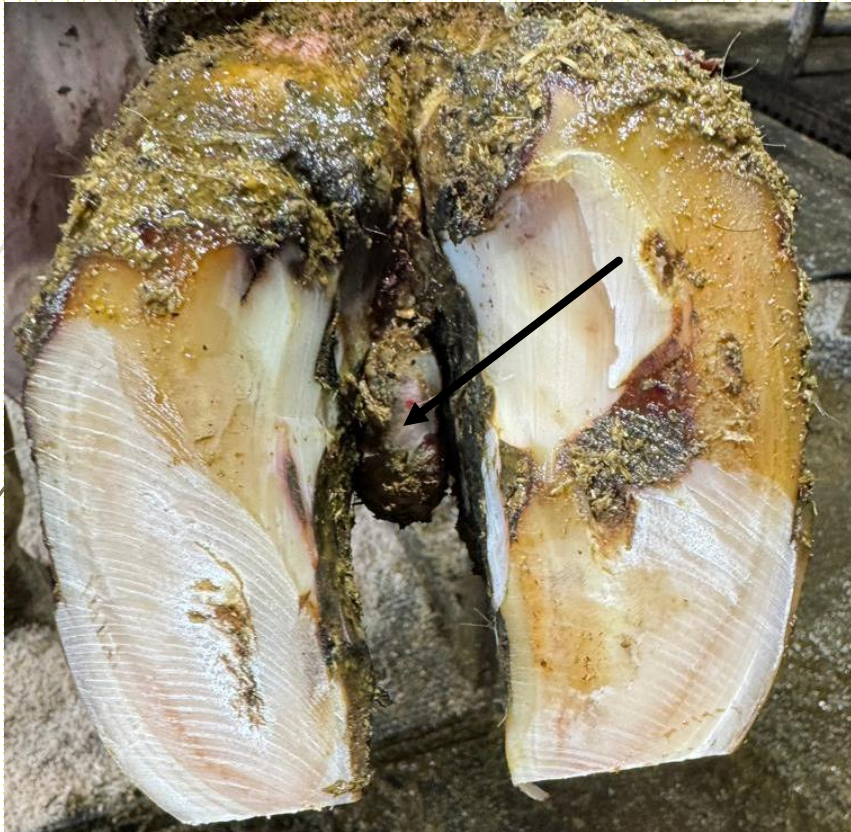- Обычно, оценка патологий копытец проводится по внешним признакам
- Выявляют наличие признаков воспаления, изъязвления, грануляции, глубины и площади ран, и дефектов, степени искривления копытец и др., сочетая с интенсивностью хромоты
- Но оценить интенсивность воспаления при внешнем осмотре копытец невозможно
- Инфракрасная термография позволяет более точно определить степень патологии, выявить её границы, а также интенсивность кровоснабжения исследуемой области

Острое язвенное поражение между мякишами копытец на термограмме



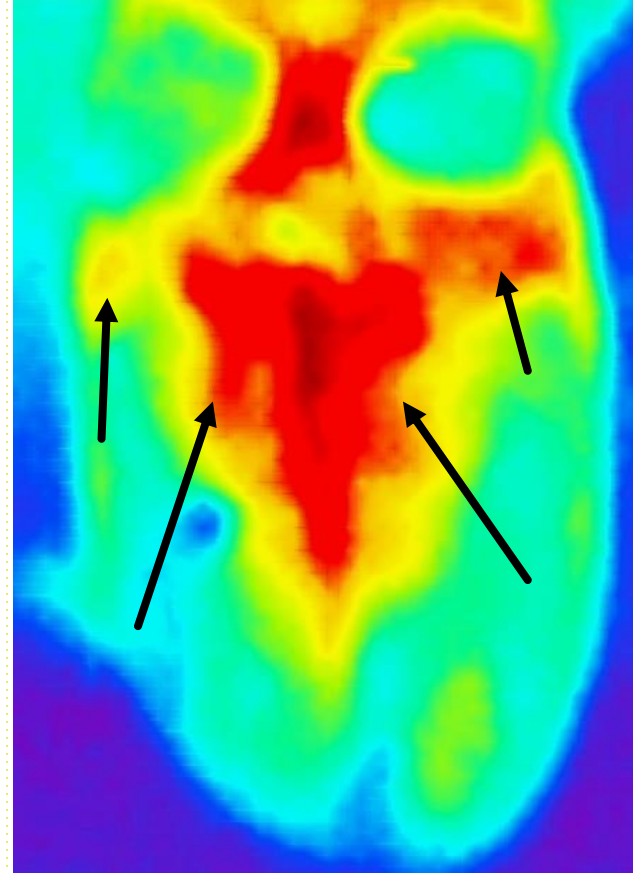
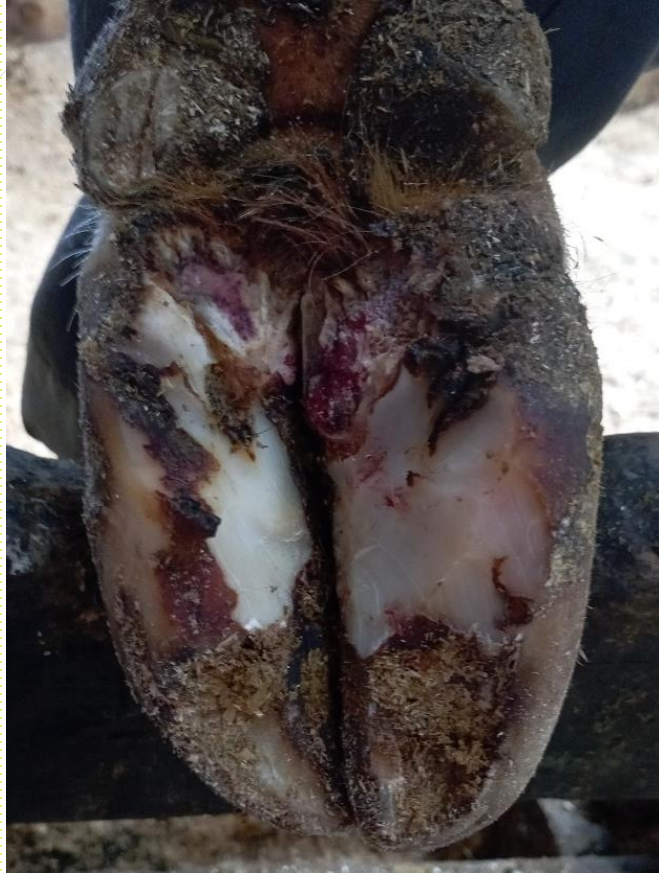При болезни Мортелларо – равномерное очаговое повышение температуры в области патологии, чётко отграниченной от окружающих не поражённых тканей

Пролиферация кожи свода межпальцевой щели на термограмме



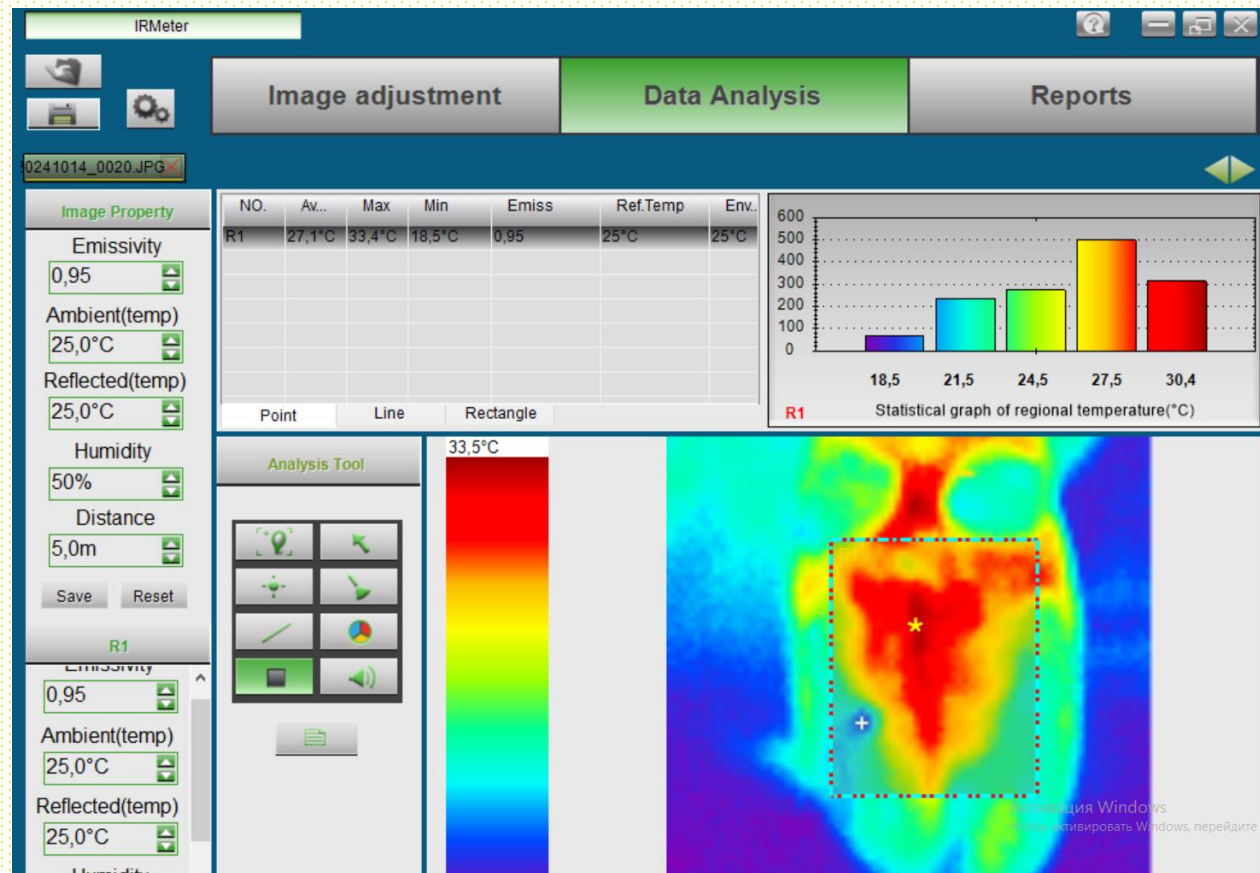
Тилома проявляется чётко отграниченным очагом с пониженной температурой, резко контрастирующей на фоне высокой, в области межпальцевого свода

Рецидивирующее изъязвление в области мякишей



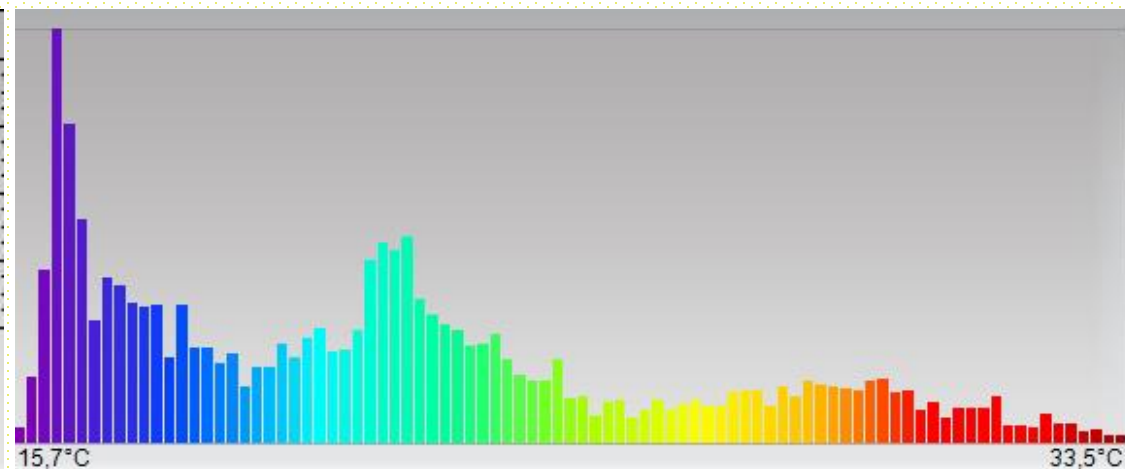
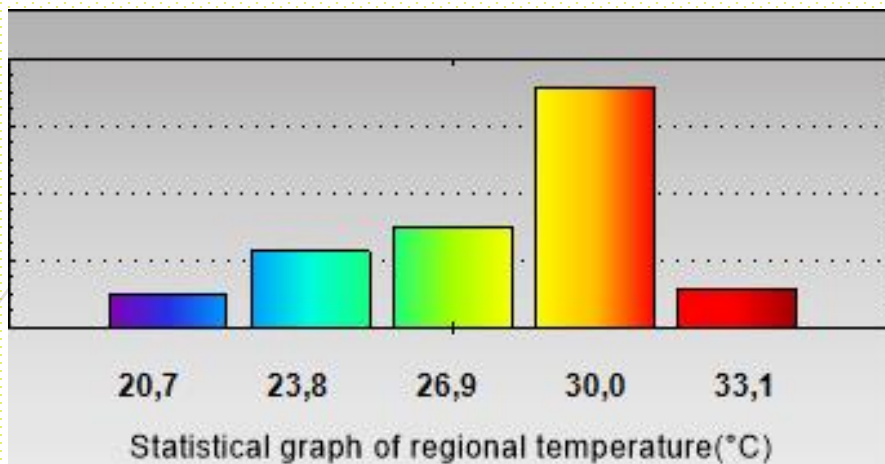
Обширная зона повышенной температуры в области патологии, с неравномерными очагами

В результате компьютерной обработки термограммы



Построение графиков в специальной компьютерной программе, позволяет оценивать температурные колебания в области поражения, мониторируя характер течения патологического процесса

Построение графиков и гистограмм



Details of Objects included on IR image

NO.	Average	Max	Min	Emiss	Ref.Temp	Env.Temp	Hum
R1	26,1°C	33,4°C	16,3°C	0,95	25°C	25°C	50%

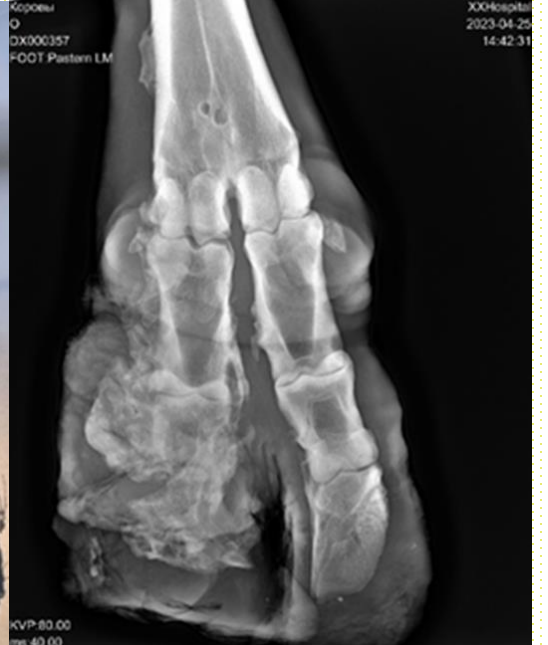
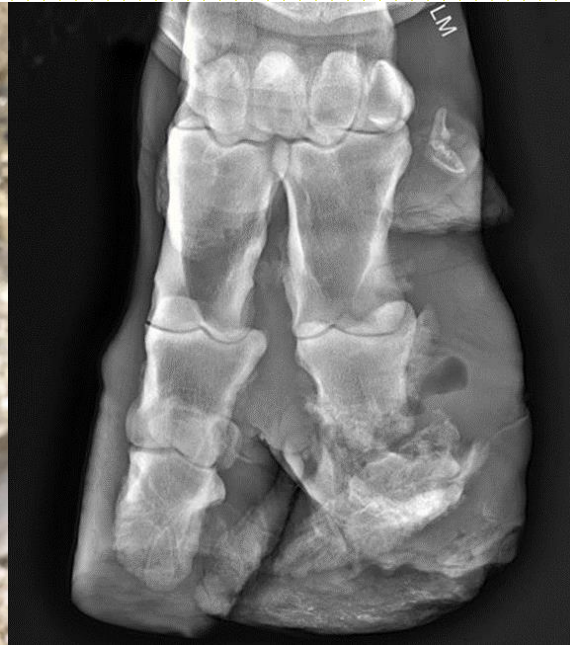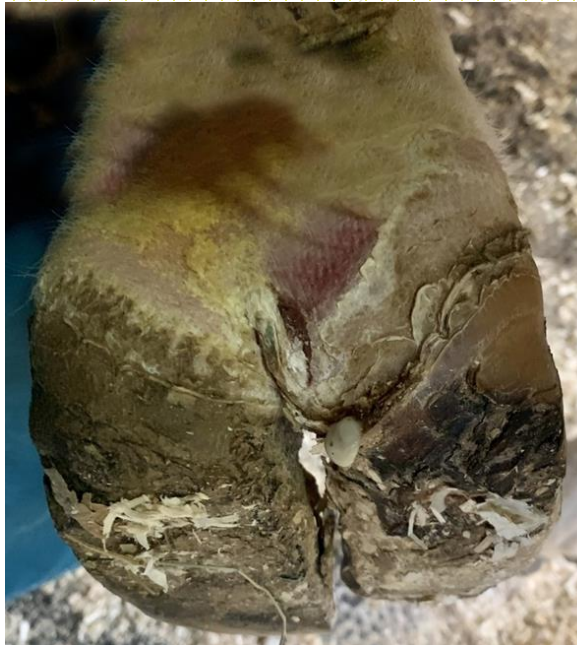- Температурные колебания в зоне исследования
- Оценка точных температурных значений исследуемой части тела с захватом окружающей среды
- Оценка степени разности излучаемого тепла
- Выявление температуры на границе перехода поражённых тканей в здоровые
- Также можно получать температурные показатели в виде табличного отчёта



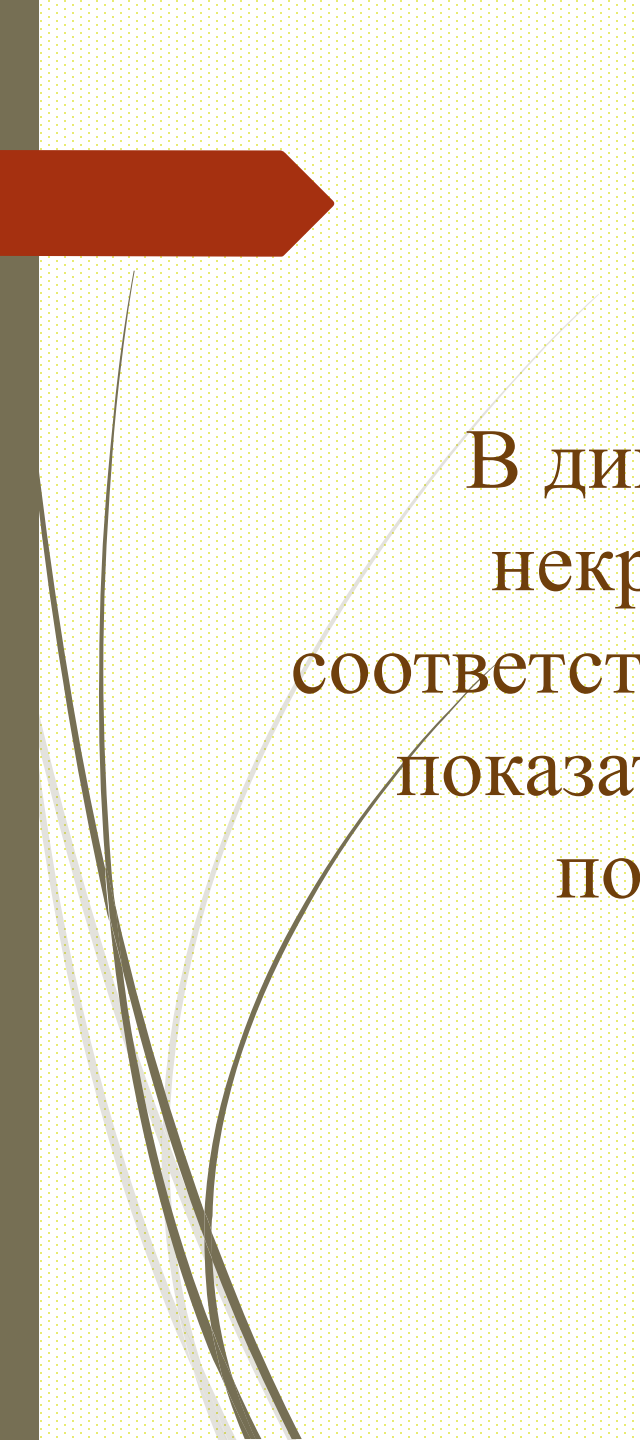
Точные методы исследования болезней копытец необходимы для:

- Выявления вялотекущих заболеваний в субклинической форме
- Оценки эффективности терапии
- Оптимальной продолжительности применения лекарственных средств (не раньше исчезновения воспаления или завершения регенеративно-восстановительного процесса)
- Предотвращения перехода патологического процесса в хроническую форму
- Периодического контроля хронических патологий в ремиссии

Отсутствие объективного контроля патологий копытец влечёт за собой развитие осложнений

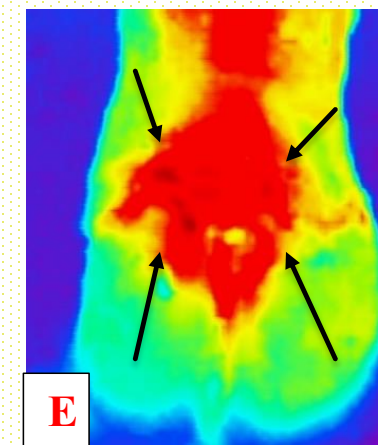
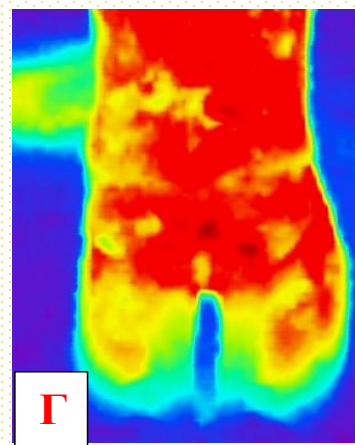
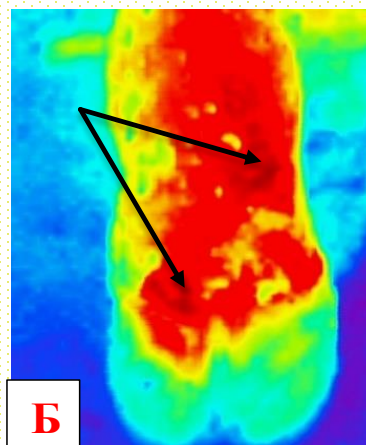
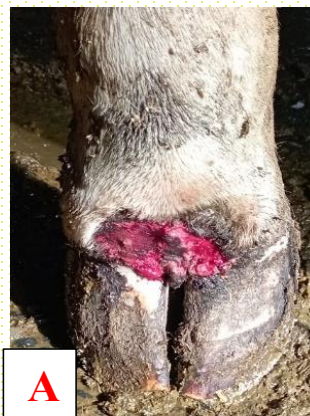

Вовлечение глубже лежащих структур пальцев с поражением фаланг и суставов, с развитием вторичных деформаций копытец, неподдающихся лечению



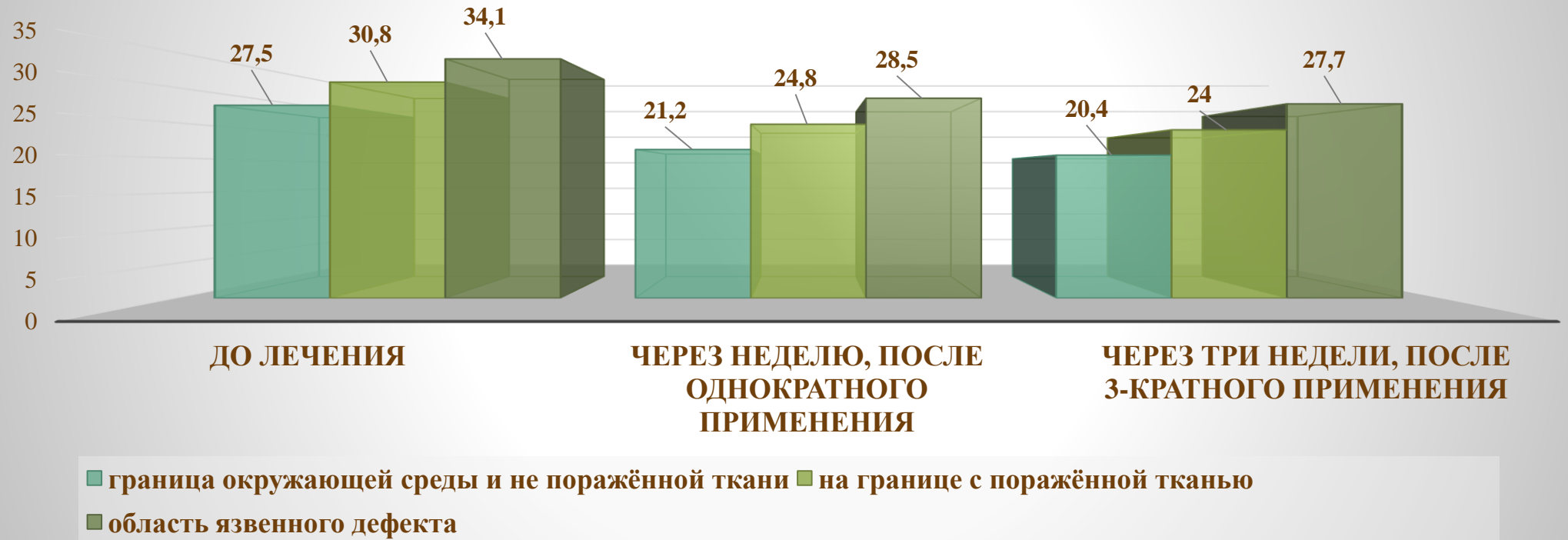
В динамике лечения копытец с различными гнойно-некротическими патологиями, можно отследить соответствующие изменения температур и выявить точные показатели динамических температурных колебаний, полученных после компьютерной обработки

Термография в динамике лечения при язве венчика



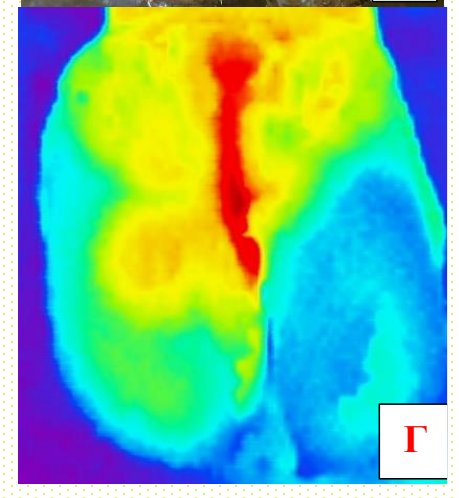
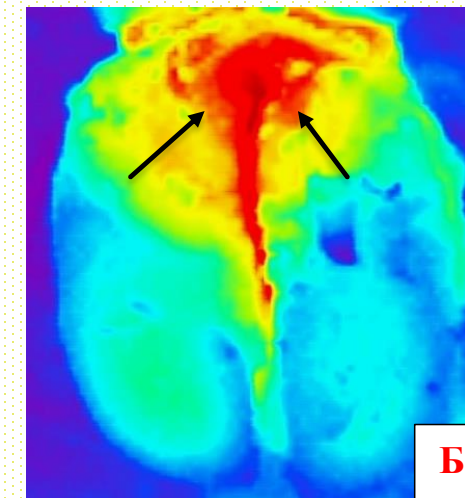
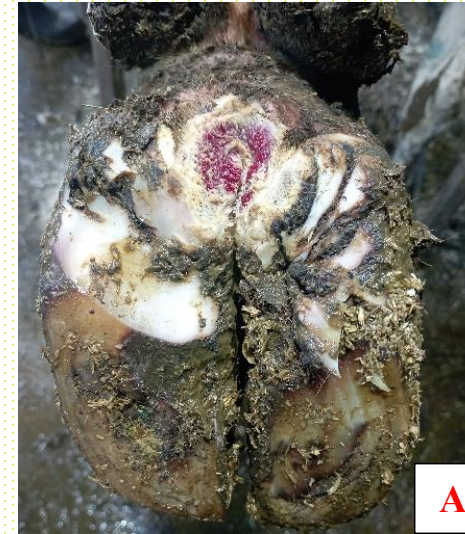
- А – обширный язвенный дефект в области венчика
- Б – неравномерное диффузное распределение температуры, с очагами её повышения, на термограмме
- В – через неделю после обработки воспалительная реакция отсутствует, грануляции дна язвы и признаки краевой эпителизации
- Г – равномерное распределение температуры, очаг её повышения в области язвенного дефекта
- Д – отсутствие дефекта, по месту язвы – корочки
- Е – локализованное повышение температуры по месту заживления

Изменение температурных показателей в динамике лечения при язве венчика



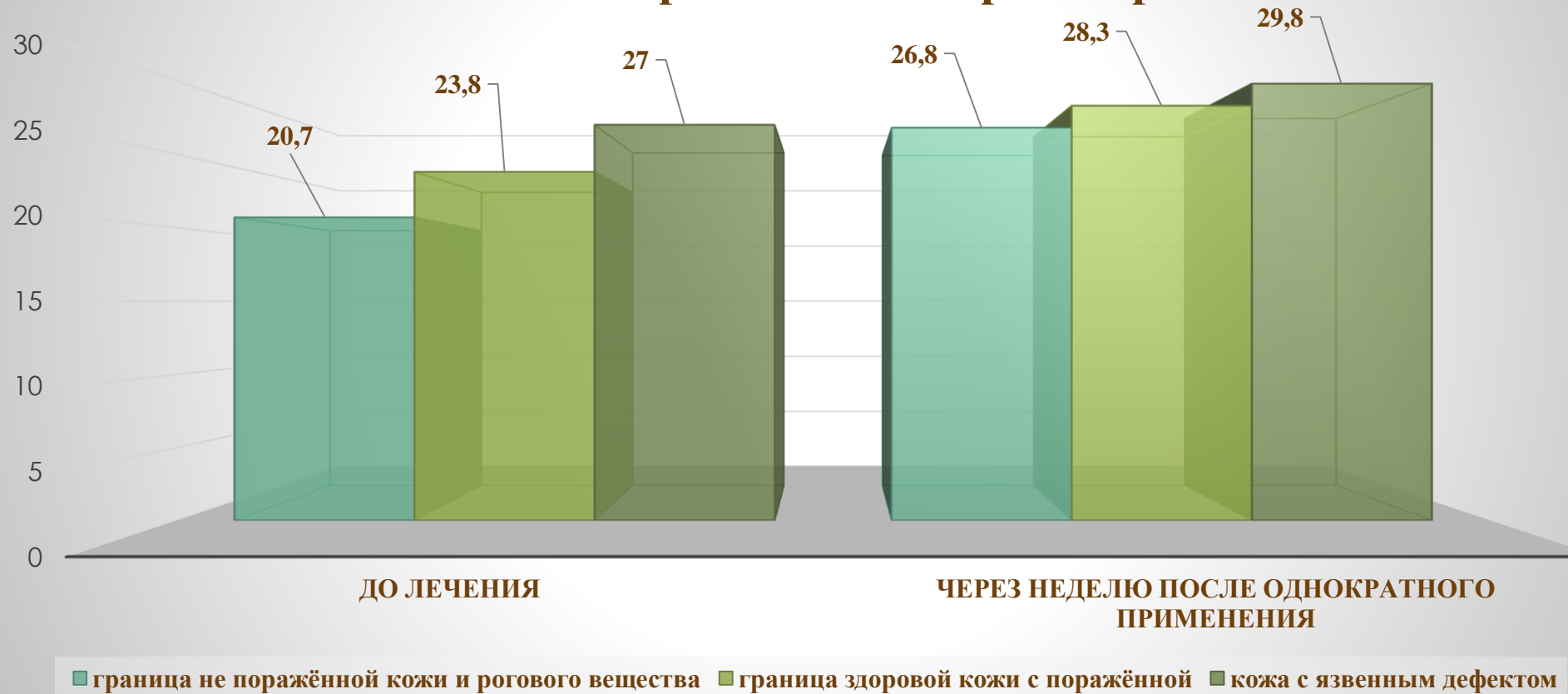
В динамике лечения чётко прослеживается постепенное снижение температуры и её отграничение, что свидетельствует о прекращении острой воспалительной реакции по месту заживления язвенного дефекта

Термография в динамике лечения при болезни Мортелларо



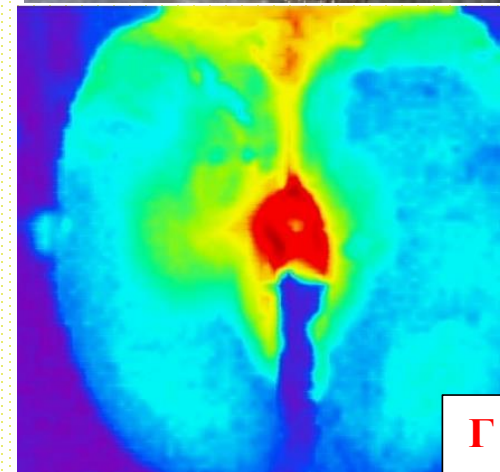
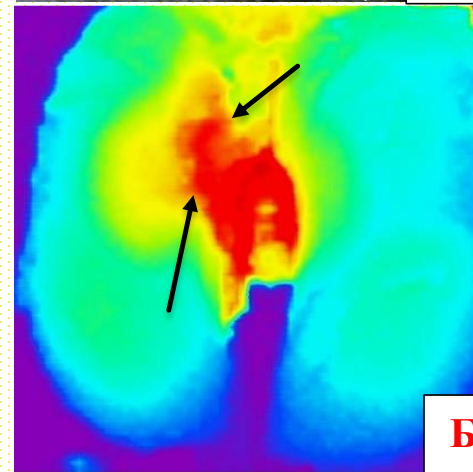
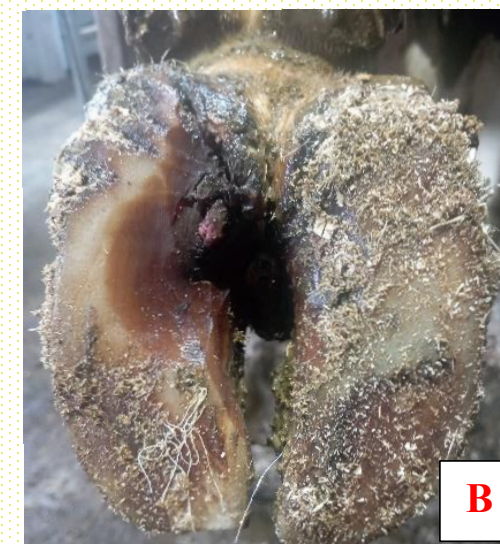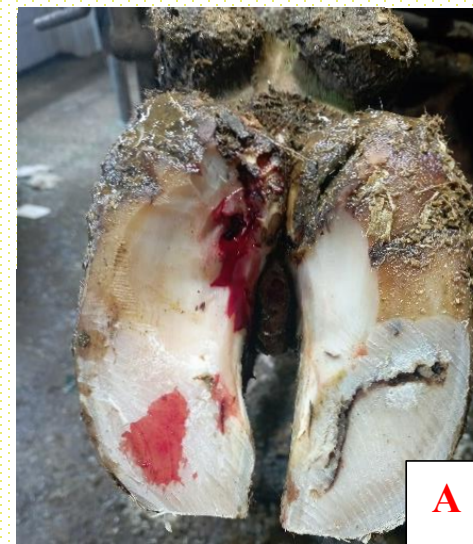- А – язвенный дефект между мякишами, в острой стадии воспаления, при болезни Мортелларо
- Б – выраженное локализованное повышение температуры на месте патологии
- В – через неделю после лечения – признаки заживления дефекта и подострая воспалительная реакция
- Г – на термограмме отмечается умеренная локализованная температура в области патологии в динамике лечения

Изменение температурных показателей в динамике лечения при болезни Мортелларо



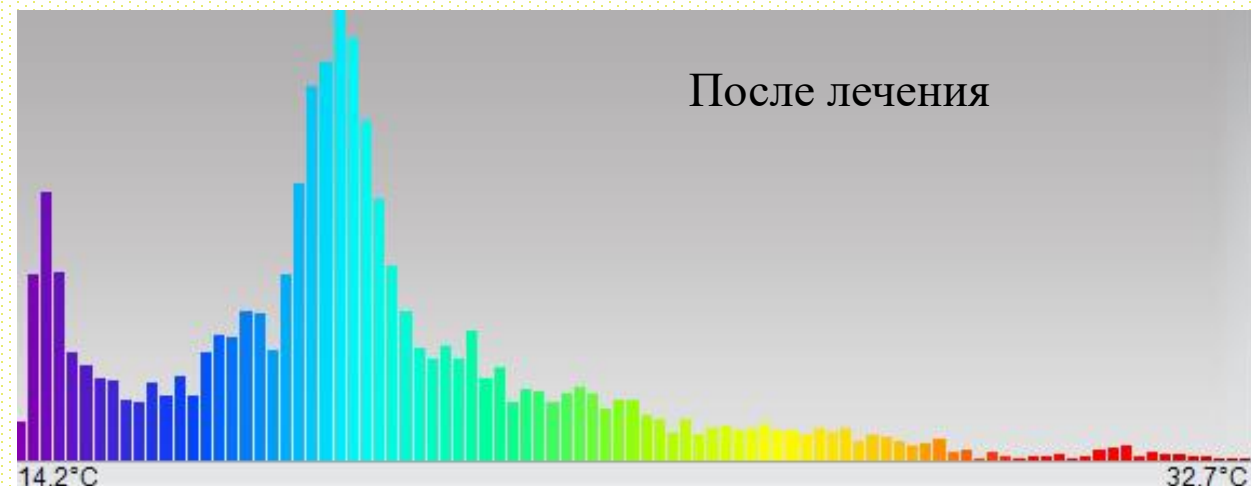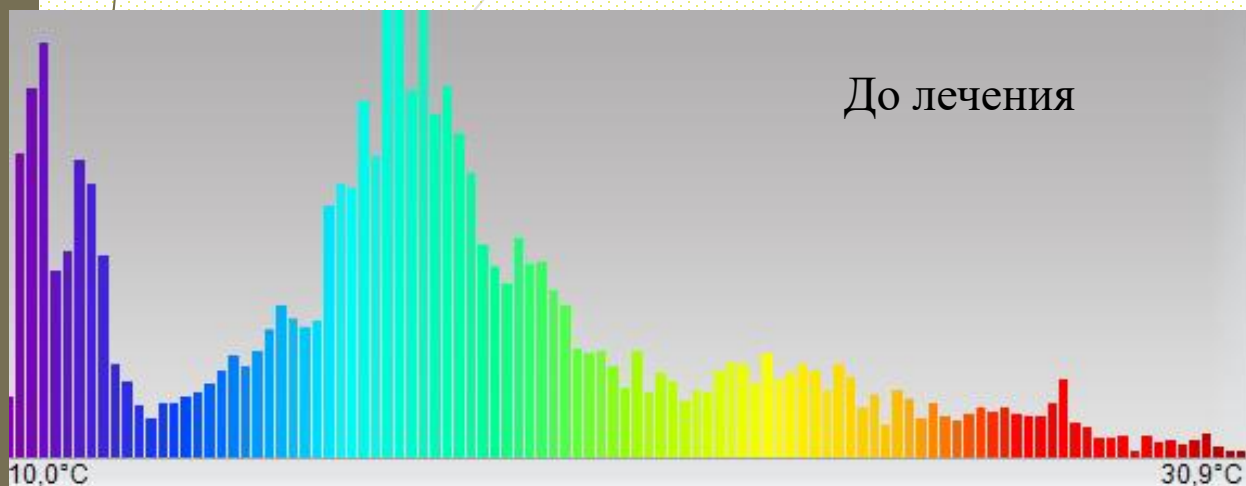
При лечении, на фоне выраженного уменьшения красной цветовой области на термограмме, по результатам оценки температурных показателей, выявлено, что по месту заживления дефекта, излучаемая температура повысилась, что указывает на развитие регенеративного процесса в период активного восстановления тканей на месте ЯЗВЫ

Термография в динамике лечения при язве Рустергольца



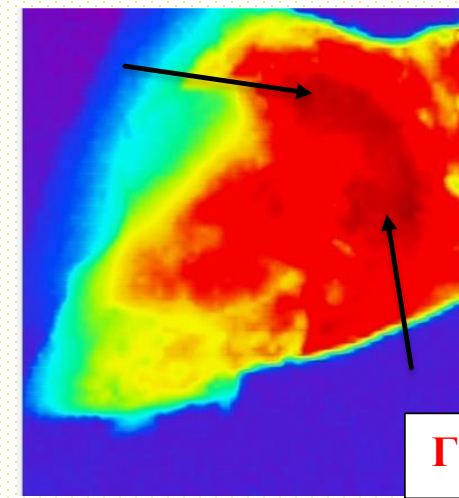
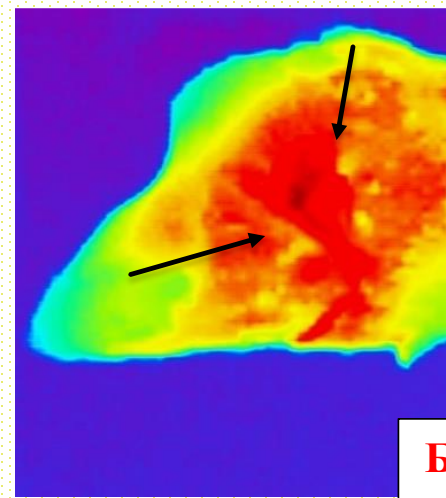
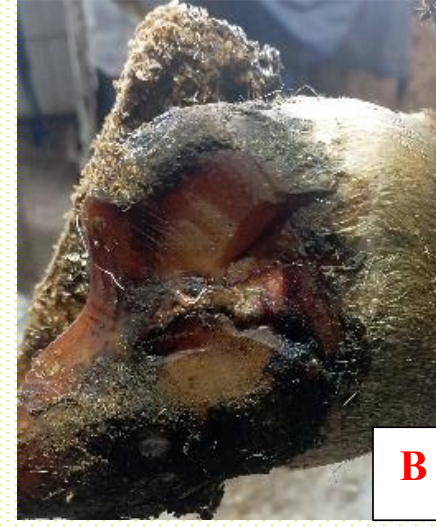- А – язва мякиша и подошвы (Рустергольца) в острой стадии
- Б – в области дефекта отчетливо выражено локализованное повышение температуры
- В – через 1 неделю после лечения – отсутствие воспалительной реакции и признаки грануляции язвы
- Г – на термограмме, температура в области дефекта не повышена

Температурные колебания в динамике лечения при язве Рустергольца



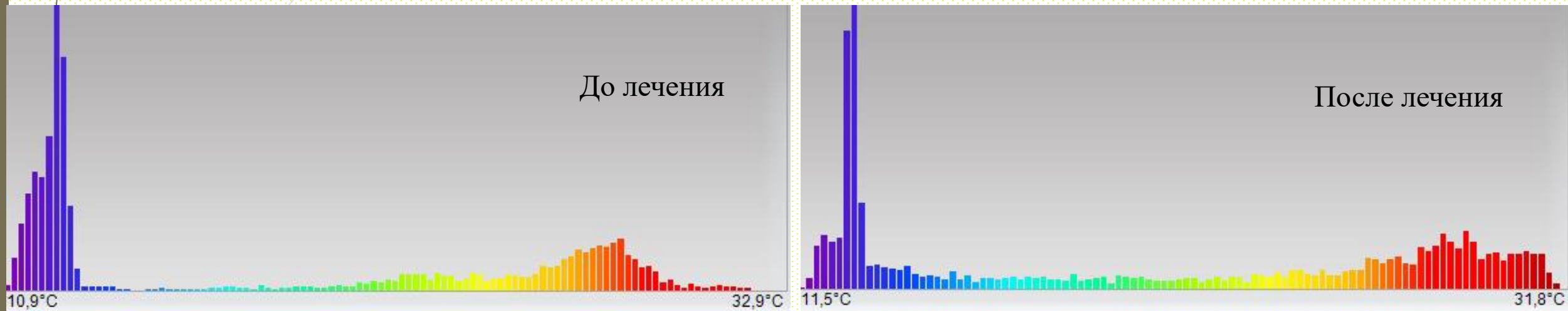
- ▶ При сравнении 2-х гистограмм температурных колебаний, также можно утверждать, что интенсивность воспаления снижается, на что указывает уменьшение диапазона высокой температуры, на гистограмме, после лечения
- ▶ С другой стороны, повышение верхнего температурного значения, на второй гистограмме, может указывать на развитие регенеративного процесса по месту язвенного дефекта

Термография в динамике лечения копытец с гнойным пододерматитом



- А – острое воспаление и дефект роговой стенки под венчиком, по месту отслоения белой линии
- Б – на термограмме выражена локализованная температурная реакция в области дефекта стенки
- В – после лечения, острого воспаления на месте дефекта нет, грануляции язвы, но отёчность венчика
- Г – на термограмме после лечения – диффузное распределение высокой температуры в области венчика и на месте дефекта стенки

Температурные колебания в динамике лечения копытец с гнойным пододерматитом



- При сравнении 2-х гистограмм – интенсивность воспаления в области язвенного дефекта снижается, так, как, понижаются температурные показатели
- Увеличение диапазона высоких температур на гистограмме после лечения, может указывать на регенеративно-восстановительные процессы в тканях
- Также может присутствовать умеренное реактивное воспаление в области венчика

Выводы:

1. По данным термографии, у животных, наблюдается чёткая картина снижения и повышения температурной интенсивности, с сокращением или увеличением её границ, которые невозможно определить путём внешнего осмотра;
2. С помощью инфракрасной термографии удаётся отследить характер патологического процесса в динамике лечения;
3. Увеличение или уменьшение очага с высокой температурой на термограмме, не всегда может указывать на обострение или ослабление воспаления;
4. При наличии язв, инфракрасная реакция на термограмме может быть как пониженной, так и повышенной;
5. Инфракрасная термография позволяет контролировать течение острой, подострой и хронической патологии, своевременно выявлять и исключать наличие субклинических заболеваний копытец.

**БЛАГОДАРИЮ ЗА
ВНИМАНИЕ!**

